UNIVERSIDADE ESTADUAL PAULISTA

FACULDADE DE CIÊNCIAS AGRÁRIAS E VETERINÁRIAS

CAMPUS DE JABOTICABAL

MORFOGÊNESE DO TESTÍCULO DE EMBRIÕES E FETOS DE VACAS DA RAÇA NELORE (*Bos taurus indicus*)

José Octávio Jacomini

Orientador: Prof. Dr. Cesar Roberto Esper

Tese apresentada à faculdade de Ciências Agrárias e Veterinárias, Campus de Jaboticabal – UNESP, para obtenção do Título de Doutor em Zootecnia – Área de Concentração em Produção Animal.

Jaboticabal - São Paulo - Brasil
Dezembro - 2001

Jacomini, José Octávio.
J15m Morfogênese do testículo de embriões e fetos de vacas da raça Nelore (*Bos taurus taurus*) / Jacomini, José Octávio – – Jaboticabal, 2001
xiv, 68 f. : il.; 28 cm

Tese (doutorado) - Universidade Estadual Paulista, Faculdade de Ciências Agrárias e Veterinárias, 2001
Orientador: Prof. Dr. Cesar Roberto Esper
Banca examinadora: Dr. Marcelo Emílio Beletti, Dr. Pietro Sampaio Baruselli, Dr. Vera Fernanda Martins H. de Lima, Dr. Humberto Tonhati
Bibliografia

1. Bovinos-embriões-fetos. 2. Testículos. 3. Diferenciação sexual. I. Título. II. Jaboticabal-Faculdade de Ciências Agrárias e Veterinárias.

CDU 619:591.161:632.2

Ficha catalográfica elaborada pela Seção Técnica de Aquisição e Tratamento da Informação – Serviço Técnico de Biblioteca e Documentação.

jojacomini@ufu.br

DADOS CURRICULARES DO AUTOR

JOSÉ OCTÁVIO JACOMINI, nascido em 20 de março de 1955, em Jardinópolis, SP, é Médico Veterinário formado pela Faculdade de Medicina Veterinária da Universidade Federal de Uberlândia, em dezembro de 1981. Fez o curso de Residência Médica Veterinária na Universidade Federal de Uberlândia, de janeiro de 1982 até julho de 1983. Foi professor da Faculdade de Medicina Veterinária de Alfenas, MG, de agosto de 1983 até março de 1987. Obteve o grau de Mestre em Reprodução Animal pela Universidade Federal de Minas Gerais em dezembro de 1989. Trabalhou no Hospital Veterinário da Universidade Federal de Uberlândia, de agosto de 1990 até outubro de 1992. É professor de Fisiopatologia da Reprodução Animal da Faculdade de Medicina Veterinária da Universidade Federal de Uberlândia, desde outubro de 1992. É filiado à Sociedade Brasileira de Tecnologia de Embriões.

DEDICATÓRIA

Com muito amor e carinho, dedico este trabalho às pessoas que mais participam da minha vida e mais depositam confiança em mim: Maria Anésia, minha esposa; Larissa e Leonardo, meus filhos.

AGRADECIMENTOS

Expresso meus sinceros agradecimentos a todos que, direta ou indiretamente, de alguma forma, contribuíram para a realização deste trabalho.

Especialmente agradeço:

Ao Prof. Dr. Cesar Roberto Esper pela orientação, amizade e confiança durante a nossa convivência.

Aos proprietários e funcionários dos frigoríficos Luciana e Real pela cessão e apoio na coleta dos materiais.

Aos funcionários do laboratório de Reprodução e Patologia Animal da Universidade Federal de Uberlândia, Maria Helena e José Martins, pela colaboração na coleta e processamento dos materiais.

Aos professores do Núcleo de Morfologia do Instituto de Ciências Biomédicas da Universidade Federal de Uberlândia, Dr. Marcelo Emílio Belleti e Dr. Marcos Silva, pelo apoio na forma de processar os materiais e na interpretação dos resultados.

Ao Prof. Dr. Luiz Ricardo, do Laboratório de Genética Molecular da Universidade Federal de Uberlândia pela, sexagem dos embriões pela PCR.

Ao Prof. Dr. Marcelo Tavares, da Faculdade de Matemática da Universidade Federal de Uberlândia, pelo apoio matemático.

Aos colegas do Curso de Doutorado, convênio UNESP/UFG/UFU, pela boa convivência e criação de bons laços de amizade.

SUMÁRIO

	Página
LISTA DE FIGURAS	**viii**
LISTA DE TABELAS	**xi**
RESUMO	**xiii**
ABSTRACT	**xiv**
1. INTRODUÇÃO	**1**
2. REVISÃO DE LITERATURA	**4**
2.1. Origem e migração das células germinativas	**4**
2.2. Formação das gônadas	**6**
2.3. Localização das gônadas	**8**
2.4. Estrutura das células germinativas	**9**
3. MATERIAL E MÉTODOS	**16**
3.1. Obtenção dos embriões e dos fetos	**16**
3.2. Sexagem dos embriões e dos fetos	**17**
3.3. Técnica histológica	**19**
3.4. Avaliação das lâminas	**20**
4. RESULTADOS	**21**
4.1. Localização das gônadas	**21**
4.2. Aparecimento das células germinativas (CG)	**23**
4.3. Características dos cordões testiculares	**24**
4.4. Número total de CG, por área e por corte transversal dos cordões	**25**
4.5. Túnica albugínea e mediastino	**27**
5. DISCUSSÃO	**40**
5.1. Localização e formação das gônadas	**40**
5.2. Células germinativas (CG) e células de sustentação	**41**

5.3. Cordões testiculares e interstício..... **43**
5.4. Albugínea, *rete testis* e mediastino..... **44**

6. CONCLUSÕES..... **46**

7. REFERÊNCIAS BIBLIOGRÁFICAS..... **47**

8. APÊNDICE **53**

LISTA DE FIGURAS

Página

FIGURA 1. Resultados obtidos da sexagem de embriões bovinos por marcadores moleculares por eletroforese em gel de agarose a 1,5 %. A coluna M é de um marcador molecular de 100-pb. A seta superior indica a banda para o cromossomo X e a inferior para o Y, que correspondem a 247 pb e 167 pb, respectivamente. A coluna 1 é de uma fêmea e as demais de machos..... **18**

FIGURA 2. Embriões de bovinos da raça Nelore de 0,8 cm (A) e de 1,0 cm de comprimento (B), ~26 dias idade de, nos quais não foi visualizado o início de formação das gônadas; as setas indicam o local onde elas se formarão. A 40x, B 100x, HE. (M mesentério, MS mesonefro)..... **21**

A 3. Embrião de bovinos da raça Nelore de 1,0 cm de comprimento (~26 dias de gestação) com início da formação da gônada (setas em A, B e C) e presença de células germinativas primordiais em D (setas, G gônada). A 40x, B 100x, C 200x e D 400x, HE, M mesentério, MS mesonéfro..... **22**

FIGURA 4. Gônadas (seta) de embrião de 2,0 cm (~35 dias de gestação) (A 40x e B 100x) e de feto de bovinos da raça Nelore, de 5,0 cm de comprimento (~51 dias de gestação) (C 12,5x). MS mesonefro e MT metanefro. Em C testículo ligado ao mesonéfro pelo *mesogonadium* (MG). HE..... **23**

FIGURA 5. Embriões de bovinos da raça Nelore, de 3,0 (A e C) e 4,0 (B e D) cm de comprimento (~40 a 46 dias de gestação) com cordões em formação. Seta em C indica albugínea e em B e C células germinativas. 400x A e C, B e D 1000x, HE..... **24**

FIGURA 6. Gônadas de fetos de bovinos da raça Nelore, de 8,0 cm de

comprimento (~64 dias de gestação), ilustrando a formação dos cordões testiculares ainda não definidos. 400x, HE..... **25**

FIGURA 7. Gônadas de fetos de bovinos da raça Nelore, de 8,0 (A), 9,5 (B), 10,0 (C) e 10,5 (D) cm de comprimento (~64 A 100 dias de gestação), mostrando início da formação dos cordões sexuais. 400x, HE…….…..... **26**

FIGURA 8. Gônadas de fetos de bovinos da raça Nelore, de 14,5 (A), 16,5 (B), 18,0 (C) e 20,5 cm de comprimento (~85 a 103 dias de gestação), com cordões bem definidos e poucos espaços intersticiais. A e C corte longitudinal, B e D corte transversal. 400x, HE……. **27**

FIGURA 9. Figuras A e B (feto de 20,5 cm, ~103 dias de gestação) mostrando cordões bem definidos com poucos espaços intersticiais. C (feto de 38,0 cm, (~148 dias de gestação)) e D (feto de bovinos da raça Nelore, de 51,0 cm de comprimento, (~176 dias degestação) com aumento dos espaços intersticiais. Corte longitudinal. 400x, HE……. **28**

FIGURA 10. Figuras de A a F mostram detalhes das células germinativas (setas) e figuras C e E mostram detalhes das células de Sertoli (cabeças de setas). A (16,5 cm, ~91 dias de gestação), B (18,0 cm, ~97 dias de gestação), C (27,5 cm, ~122 dias de gestação), D (44,5 cm, (~164 dias de gestação), E e F (51,0 cm de comprimento, (~176 dias de gestação). Corte transversal. 400x em A e 1000x nas demais, HE..... **29**

FIGURA 11. Aspectos do mediastino (área contornada) em corte longitudinal (A) e demais, em corte transversal. Em B e C as linhas retas indicam a posição alongada e radiada dos cordões. As setas indicam a albugínea. Em A corte longitudinal e demais, corte transversal do testículo de fetos de bovinos da raça Nelore. A, B, E, F 12,5x e C e D 40x, HE..... **30**

FIGURA 12. Aspectos da *rete testis* (setas) de fetos de bovinos da raça Nelore que fica contida no mediastino (A, B e C). Em D, presença de célula germinativa (seta) junto a *rete testis*. A 100x, B 400x e C e D 1000x, HE..... **31**

FIGURA 13. A e B (200x) mostram a transição entre o final de um cordão testicular e o início da *rete testis* (setas), através dos túbulos retos, de fetos de bovinos da raça Nelore. C e D 1000x ilustram células intersticiais próximas a pequenos vasos (setas). HE..... **32**

FIGURA 14. Detalhes da túnica albugínea {setas em A (200x) do testículo de fetos de bovinos da raça Nelore, D (400x), E (200x) e F (400x)}. Em B (1000x) células cúbicas na superfície da túnica. Em C (1000x), presença de célula germinativa na albugínea. HE..... **33**

FIGURA 15. Aumento de espessura e de vascularização da albugínea (setas). A e B 400x, C, D e F 40x, E 12.5x. HE..... **34**

LISTA DE TABELAS

Página

TABELA 1. Número de embriões e fetos de bovinos da raça Nelore estudados, de acordo com o comprimento (comp) e período de gestação estimado pela formula de REXROAD; CASIDA; TYLER (1974)..... **16**

A 2. Condições para a reação em cadeia da polimerase (PCR) para sexagem dos embriões..... **17**

TABELA 3. Diâmetro dos cordões testiculares (média, μm), valor mínimo (min), máximo (max), desvio padrão (dp) e coeficiente de variação (cv), de acordo com o comprimento dos embriões e fetos de bovinos da raça Nelore..... **35**

TABELA 4. Número total de células germinativas (média), mínimo (min), máximo (max), desvio padrão (dp) e coeficiente de variação (cv) de acordo com comprimento (comp) dos embriões e fetos de bovinos da raça Nelore..... **35**

TABELA 5. Número de células germinativas (média), mínimo (min), máximo (max), desvio padrão (dp) e coeficiente de variação (cv) por área ($0,01mm^2$),de acordo com o comprimento dos embriões e fetos de bovinos da raça Nelore..... **36**

TABELA 6. Número de células germinativas (média), mínimo (min), máximo (max), desvio padrão (dp) e coeficiente de variação (cv) por corte transversal de cordão, de acordo com o comprimento dos embriões e fetos de bovinos da raça Nelore..... **36**

TABELA 7. Porcentagem (média) do volume testicular ocupado pelos cordões testiculares em relação ao total do testículo, valor mínimo (min), máximo (max), desvio padrão (dp) e coeficiente de variação (cv), de acordo com o

comprimento dos embriões e fetos de bovinos da raça Nelore..... **37**

TABELA 8. Diâmetro das células germinativas (média, μm), mínimo (min), máximo (max), desvio padrão (dp) e coeficiente de variação (cv), de acordo com o comprimento dos embriões e fetos de bovinos da raça Nelore..... **37**

TABELA 9. Diâmetro dos núcleos das células germinativas (média, μm), mínimo (min), máximo (max), desvio padrão (dp) e coeficiente de variação (cv), de acordo com o comprimento dos embriões e fetos de bovinos da raça Nelore..... **38**

TABELA 10. Número de células Sertoli (média), mínimo (min), máximo (max), desvio padrão (dp) e coeficiente de variação (cv) por corte transversal de cordão, de acordo com o comprimento dos embriões e fetos de bovinos da raça Nelore..... **38**

TABELA 11. Espessura da albugínea (média, μm), mínimo (min), máximo (max), desvio padrão (dp) e coeficiente de variação (cv), de acordo com o comprimento dos embriões e fetos de bovinos da raça Nelore..... **39**

MORFOGÊNESE DO TESTÍCULO DE EMBRIÕES E FETOS DE VACAS DA RAÇA NELORE (*Bos taurus indicus*)

RESUMO - Este estudo teve como objetivo acompanhar o processo de desenvolvimento testicular desde a fase indiferenciada até sua completa formação. Embriões e fetos de vacas da raça Nelore (*Bos taurus indicus*) foram obtidos em frigoríficos. Imediatamente após o abate das fêmeas, o útero era aberto e os embriões e fetos coletados. As gônadas e os embriões menores foram fixados em Bouin e processados para microscópica óptica convencional. Foi realizada a PCR (Reação em Cadeia da Polimerase) dos embriões cujo sexo não pode ser identificado macroscopicamente. A crista gonádica foi observada, primeiramente, em um embrião de 1,0 cm de comprimento. Em embriões com 2,5 cm de comprimento, a presença da albugínea permitiu a identificação do sexo. A espessura média da albugínea variou de 29,1 a 558,5 μm. O mediastino encontra-se localizado centralmente. Houve uma diminuição no espaço ocupado pelos cordões testiculares de 63,7 para 42,0% do volume total dos testículos. O seu diâmetro variou de 31,7 a 48,8 μm. O diâmetro das células germinativas (e dos seus núcleos) foi de 12,3 (6,6) a 16,9 (14,2) μm. A quantidade de células germinativas, por corte transversal de cordão, diminuiu de um máximo de 2,8 para 0,8. O número total de células germinativas aumentou de 16, no princípio da colonização da gônada, para 18,3 x 10^6 no final do estudo. O número de células de Sertoli, por corte transversal de cordão, variou de 10,0 a 16,2. Os resultados obtidos mostram que a origem e a formação dos testículos nos embriões e fetos de vacas da raça Nelore (*Bos taurus indicus*), ocorrem de forma muito semelhante à descrita para *Bos taurus taurus.*

Palavras-Chave: albugínea, bovinos, células germinativas, células de Sertoli, diferenciação sexual, gônada, Zebu

MORPHOGENESIS OF THE TESTIS FROM EMBRYOS AND FETUSES OF NELORE BREED COWS (*Bos taurus indicus)*

ABSTRACT – The aim of this study was to accompany the process of testicular development from the indifferentiable phase to its complete formation. Embryos and fetuses of Nelore breed cows (*Bos taurus indicus*) were obtained in slaughterhouses near the Uberlandia city, Minas Gerais. As soon as the females were slaughtered, the uterus was opened and the embryos and fetuses gathered. The gonads and the smaller embryos were fixed in Bouin's fixative and afterwards processed for conventional optical microscopy. It was carried out the PCR (Polymerase Chain Reaction) from parts of embryos whose sex could not be identified macroscopically. The gonadal ridge was observed firstly in a 1.0 cm long embryo. In 2.5 cm long embryos the presence of the albuginea allowed the sex identification. The mean thickness of the albuginea ranged from 29.1 to 558.5 μm. Gradually increase of vascularization of the albuginea and parenchyma was observed. The mediastinum was located centrally. There was a decrease in the space occupied by the testicular cords, from 63.7 to 42.0 % of the total testes volume. Its diameter ranged from 31.7 to 48.8 μm. The diameter of germinal cells (and their nuclei) ranged from 12.3 (6.6) to 16.9 914.2) μm. The quantity of germinal cells by cross section of cord decreased from a maximum of 2.8 to 0.86. The total number of germinal cells was from 16 at the beginning of colonization of the gonad to 18.3 x 10^6 at the end of the study. The number of Sertoli's cells by cross section of cord ranged from 10.0 to 16.2. The results showed that the origin and formation of testes in embryos and fetuses from Nelore breed cows (*Bos taurus indicus*) does occur in a very similar way to what is described for *Bos taurus taurus.*

Key words: albuginea, bovines, germinal cells, gonad, Sertoli's cells, sexual differentiation, Zebu.

1. INTRODUÇÃO

Existem diferenças marcantes entre bovinos Zebus (***Bos taurus indicus***) e taurinos (***Bos taurus taurus***). O Zebu apresenta grande rusticidade para ser criado em condições tropicais, entretanto mostra-se com puberdade mais tardia e com ganho de peso mais lento que o europeu. O rebanho bovino brasileiro é composto predominantemente do grupo genético Zebu. Assim, deve-se aprofundar os estudos sobre essa subespécie para se ampliarem os conhecimentos sobre a origem de tais diferenças e, com isso corrigirem-se as desvantagens.

No aspecto da reprodução, nada mais interessante do que se iniciarem os estudos pela origem e diferenciação dos órgãos sexuais. Eventos que ocorrem durante o desenvolvimento embrionário-fetal, terão seus efeitos, muitas vezes, observados apenas quando o animal alcança a puberdade. Dependendo do sexo genético, o novo indivíduo que está se formando, poderá dar origem a órgãos genitais masculinos ou femininos. Este é o estádio indiferenciado. O caminho a ser seguido no processo de diferenciação, que é bastante complexo, é determinado pela constituição cromossômica do indivíduo. Este fato desencadeia a diferenciação que pode ser dividida em etapas sucessivas como mostrou SHORT (1982). Primeiramente, observa-se o estabelecimento do sexo genético (XX ou XY), que determinará o sexo gonádico (testículo ou ovário) e, por sua vez, induzirá o sexo fenotípico (hormonal, genital e cerebral).

A maioria dos mamíferos apresenta grande dimorfismo nas caraterísticas que distinguem os dois sexos. O princípio deste dimorfismo ocorre muito precocemente na fase embrionária, em função do sexo genético de cada indivíduo. Embora seja a genética o fator determinante, as interações desta com o ambiente são fundamentais. Aqui, deve-se entender, como ambiente, o interior das células e os fluídos que as envolvem. Substâncias produzidas nesse ambiente, sob controle genético, são as executoras do processo de diferenciação que, como já foi dito, começa durante a embriogênese e estará concluído apenas na puberdade. Assim, entende-se a importância de se conhecerem os pequenos detalhes de um delicado complexo de eventos que, em cascata, determinam o sexo genético, gonadal e fenotípico.

O testículo desempenha o papel principal nesse processo. A sua presença implica o desenvolvimento das estruturas masculinas e bloqueio das femininas; a sua ausência permite o aparecimento dos órgãos sexuais femininos. Falhas nas funções testiculares ou na ação das substâncias por eles secretadas resultam em uma variedade de anormalidades como pênis hipoplásico com hipospadia, presença de útero; ducto deferente, vasos pampiniformes e testículo no canal inguinal, as descritas por JOHNSON (1983). Segundo MITTWOCH (1977), em embriões mamíferos, andrógenos secretados pelos testículos seriam necessários para manter os ductos de Wolf. Outras secreções testiculares bloqueariam os ductos de Müller. Na fêmea, a regressão dos ductos de Wolf e a manutenção dos ductos de Müller ocorrem espontaneamente. KARL & CAPEL (1998) citaram que, em camundongos, as células de Sertoli seriam as primeiras células somáticas a se diferenciarem nos testículos, pela expressão do Sry, o gene determinante masculino, para ter um papel fundamental no desenvolvimento testicular. Estas células seriam as produtoras do antígeno HY que induziria a diferenciação da gônada, embora a presença deste antígeno não garantisse a diferenciação, pois, segundo WACHTEL (1977), outros fatores seriam necessários, como um gene ativador para o *locus* estrutural do HY e outro gene que codificasse para receptores-HY específicos.

Segundo LOVELL-BADGE (1993), seriam os fatores testiculares [testosterona, hormônio anti Mülleriano (AMH)] os responsáveis pelas dramáticas diferenças entre macho e fêmea quanto à anatomia, fisiologia e comportamento. O evento crítico na diferenciação sexual dos mamíferos seria a ação do gene determinante do testículo (SRY) ligado ao cromossoma Y, capaz de mudar o caminho de ação do gene que levaria à formação dos ovários, para a formação do testículo (LOVELL-BADGE, 1993). Quando da ocorrência de gestação gemelar com sexos opostos, os ovários da fêmea são bastante influenciados pelos testículos, até uma gônada estéril, enquanto estes tornam-se normalmente funcionais (MITTWOCH, 1977). Esse fato mostra que o sexo genético por si só não é capaz de assegurar o desenvolvimento normal dos órgãos sexuais. O relato de SHARP et al. (1980) também confirmou esta constatação, mostrando que uma égua (XY), positiva para o antígeno HY, gerou uma potra (XX). EVANS & SACK (1973) propuseram que o desenvolvimento pré-natal, que

inclui o período da fertilização até o nascimento, seria caracterizado por uma série de mudanças morfológicas internas e externas. A documentação do desenvolvimento normal durante esse período é imprescindível para que se possam entender as conseqüências de influências nocivas durante as diferentes etapas da gestação.

De acordo com HIORT & HOLTERHUS (2000), a diferenciação sexual do macho poderia ser dividida em várias etapas. O sexo genético seria mediado pelos cromossomos; o padrão cromossômico iniciaria uma série de eventos em cascata, levando ao desenvolvimento da gônada masculina. A gônada secretaria esteróides e peptídeos os quais seriam essenciais para o desenvolvimento da genitália interna e externa, cabendo a estes hormônios a mediação do sexo fenotípico.

Pelo exposto e pela falta de trabalhos abordando o desenvolvimento gonádico em zebuínos, especialmente na raça Nelore, justifica-se a realização do presente estudo.

O objetivo foi caracterizar o desenvolvimento testicular pré-natal de embriões e fetos de vacas da raça Nelore nos seguintes aspectos:

1. local de formação da gônada;
2. quando ocorreu a migração das células germinativas para a gônada indiferenciada;
3. o processo de colonização da gônada pelas células germinativas, determinando seu número, tamanho, forma e coloração;
4. formação dos cordões testiculares, da albugínea, do mediastino com *rete testis*;
5. e a consolidação desses eventos durante os diferentes períodos da gestação.

2. REVISÃO DE LITERATURA

2.1. Origem e migração das células germinativas (CG)

Segundo McLAREN (1992), as células germinativas poderiam ser definidas como aquelas cujos descendentes formam gametas. As suas precursoras originavam-se no ectoderma (epiblasto) embrionário (McLAREN, 1983; LAWSON & HAGE, 1994). Em camundongos, antes da gastrulação e no seu início, estas células seriam transferidas para o endoderma do saco vitelínico (LAWSON & HAGE, 1994).

De acordo com McLAREN (1992), provavelmente, em camundongos, as células progenitoras das células germinativas (CG) alcançavam sua localização extra-embrionária quando da passagem pela fenda primitiva, junto com a primeira onda de mesoderma extra-embrionário. O significado da localização extra-embrionária das células germinativas, durante a gastrulação, permanece obscuro. Em aves e rãs, as CG são seqüestradas para fora do embrião durante a gastrulação e, somente mais tarde, retornam para o embrião. As células dentro do embrião estariam, talvez, sujeitas à pressão para diferenciação durante este período crucial, o que ameaçaria a totipotencialidade que as CG necessitam preservar. Segundo McLAREN (1988), nos mamíferos, a transformação das células germinativas em ovogônias ou espermatogônias não dependeria de sua constituição cromossômica e sim do ambiente tecidual. Algumas células não alcançariam a crista gonádica e colonizariam o *primordium* adrenal ou a região mesonéfrica. Nas fêmeas de camundongos, todas as células, independentemente da sua localização, entrariam em meiose em algum momento; o mesmo ocorreria no macho em relação a todas as da adrenal e algumas (não todas) da região mesonéfrica (ZAMBONI & UPADHYAY 1983). McLAREN (1992) sugeriu que o testículo de camundongos produzisse alguma substância que inibisse as células germinativas de entrarem em meiose no seu interior e nas suas vizinhanças. Poderia ser o HAM (hormônio anti-Mulleriano) conhecido por ter efeito inibidor da meiose.

Quando as gônadas de camundongos machos de 11,5 dias pós-cópula (dpc) eram cultivadas, as células de Sertoli diferenciavam-se e formavam cordões. Quando, no entanto, as gônadas eram de 10,5 dpc, as células de Sertoli se desenvolviam lentamente,

não havendo a formação de cordões e as células germinativas entravam em meiose como no ovário (McLAREN & BUEHR, 1990).

MINTZ (1959) relatou que em camundongos, grandes células seriam primeiramente detectadas no saco vitelínico. Gradualmente, eram transferidas de sua posição, aparecendo no intestino, mesentério dorsal, raiz do mesentério, ângulo celômico e, finalmente, na crista gonádica. Seu número aumentava, consideravelmente, durante o período migratório de menos de 100 para mais de 5000 (CHIQUOINE, 1954; MINTZ & RUSSELL, 1957). GINSBURG et al. (1990) observaram 100 células germinativas (fosfatase alcalina positivas) em embriões de camundongos aos 7,25 dias pós-cópula, localizadas em uma posição extra-embrionária.

MACKAY (2000) citou que, em mamíferos, as CG retornavam para o embrião passivamente, no momento em que o saco vitelínico era incorporado pelo intestino posterior. Elas migravam, por movimentos amebóides para o mesentério dorsal e ao redor do ângulo celômico, para alcançar seu destino. BLANDAU et al. (1963) também citaram que as CG de camundongos migravam ativamente por movimentos amebóides. Em embriões de ovelhas, aos 24 dias de gestação, já foi possível observar células germinativas localizadas na crista gonádica (ECKERY et al., 1996).

As gônadas de camundongos são capazes de exercer um efeito quimiotático sobre as CG (GODIN et al., 1990). O epitélio celômico, o mesênquima e os túbulos mesonéfricos são potenciais contribuidores da origem das células somáticas (MACKAY et al., 1989). O epitélio celômico, no camundongo, também originaria as células de Sertoli e outras células somáticas. Observou-se, ainda, que, no camundongo, algumas das células intersticiais, incluindo as células mióides, são fornecidas pelo mesonefro (BUEHR et al., 1993)

Em suínos, as CG mostravam-se diferenciadas das células vermelhas e outras células da linhagem somáticas pelo seu grande tamanho e, em cultivo, o seu número dobrava a cada 2 dias (SHIM & ANDERSON, 1998).

2.2 Formação das gônadas

Para MACKAY (2000), a gonadogênese, em mamíferos, iniciava-se com o aparecimento de um espessamento do epitélio celômico na face medial do mesonefro. GROPP & OHNO (1966) citaram o fato de que em mamíferos e outros vertebrados a diferenciação gonádica iniciava-se depois que a migração das CG tivesse sido completada. Não consideraram o sexo cromossômico das CG como um fator decisivo em direcionar a diferenciação da gônada para testículo ou ovário. GROPP & OHNO (1966) citaram, ainda, que, em embriões bovinos com 15 mm, uma dobra gonádica já podia ser identificada. Com 30-40 mm, o revestimento celômico da crista gonádica consistia de uma fina camada de células cubo-cilíndricas com núcleos arranjados perpendicularmente à superfície. Nesse momento, as CG praticamente completavam a migração. As gônadas de machos e fêmeas de 30-35 mm não mostravam diferenças morfológicas pela histologia convencional. O número de CG aumentava consideravelmente na periferia da gônada da fêmea e diminuía no macho. No macho de 43 a 52 mm, elas moviam-se para o centro. Neste momento, a formação da albugínea e a segregação celular dentro do blastema gonadal ocorriam rapidamente (formação dos cordões). As células mesenquimais imediatamente abaixo do revestimento celômico, apresentavam-se arranjadas em uma camada densa que incluía uma lâmina vascular localizada no terço interno desta túnica. Mitoses dentro dos túbulos foram observadas e representavam a proliferação das CG, as quais corresponderiam, agora, aos precursores das espermatogônias. Ainda de acordo com GROPP & OHNO (1966), em uma área mais central, não se observava segregação e nem células germinativas onde se originava a *rete testis*. De 170 a 370 mm, abundantes células intersticiais foram observadas. As CG, dentro dos túbulos, eram reconhecidas pelo seu grande tamanho, ao passo que, com 710 mm, não ocorriam mudanças importantes.

De acordo com MATSCHKE & ERICKSON (1969), a crista gonádica foi, primeiramente, observada na face ventro-medial do rim mesonéfrico de bovinos aos 32 dias. A túnica albugínea foi identificada aos 33 dias, marcando, assim, a diferenciação microscópica entre ovário e testículo.

MOUSTAFA & HAFEZ (1971) observaram, em bovinos que aos 42 dias (2,7 cm) a gônada já estava diferenciada em testículo, com cordões seminíferos centrais, tecido conectivo, células endoteliais e limite periférico de uma camada de células. Aos 51 dias (4,5 cm), uma membrana basal delimitava cada um dos tubos. Aos 63 dias (8 cm), grandes células intersticiais apareciam e, aos 69 dias, apresentavam-se numerosas entre os túbulos e na subtúnica. Entre 200 e 240 dias (58 e 83 cm), os túbulos seminíferos continuavam alongando e enrolando-se. O espaço intertubular tornava-se menos celular.

Para VAN VORSTENBOSCH et al. (1986), aos 28 dias pós-coito, o testículo de suínos consistia de 4 compartimentos: na superfície, uma ou algumas camadas de células mesoteliais; uma camada periférica de células mesênquimais (futura albugínea); cordões sexuais semelhantes a esponja e espaço entre os cordões.

BYSKOV (1986) citou que três eventos caracterizavam a diferenciação testicular de mamíferos: as CG e as células de Sertoli eram seqüestradas no interior dos cordões testiculares, as células produtoras de esteróides diferenciavam-se e os testículos ficavam arredondados.

Segundo VIGIER et al. (1976), até os 39 dias, nenhuma diferenciação clara foi observada nas gônadas de bovinos, constituídas por uma massa de mesênquima sem estruturas bem definidas, limitadas na periferia pelo epitélio celômico. Entre 41 e 42 dias (24 mm), foram reconhecidos os primeiros cordões seminíferos e o início da formação da albugínea. A diferenciação e a organização dos cordões seminíferos, no interior da gônada, continuava até os 110 dias (final do estudo), sem lume. As primeiras ilhotas de células intersticiais foram nitidamente visíveis aos 45 dias (29 mm), entre os cordões em desenvolvimento. Este estádio precede a masculinização dos órgãos genitais externos. Os testículos foram reconhecidos como tal, macroscopicamente, somente aos 49 dias (35 mm), por serem mais globosos que os ovários.

O epitélio celômico, o mesênquima e os túbulos mesonéfricos foram potenciais contribuidores da origem das células somáticas (MACKAY et al. 1989 e KARL & CAPEL, 1998). Algumas das células intersticiais, incluindo as células mióides, eram fornecidas pelo mesonefro em camundongos (BUEHR et al. 1993). A diferenciação testicular (presença de cordões testiculares) pode ocorrer na ausência das CG, embora a

diferenciação do ovário dependa das CG. Sem elas, um traço de gônada é formado em mamíferos (McLAREN, 1991).

Para VAN VORSTENBOSCH et al. (1986), eram 4 os tipos de células que compunham a gônada indiferenciada de suínos: as germinativas, as de suporte que davam origem às de Sertoli, as precursoras das produtoras de esteróides que formavam as de Leydig e as do tecido conjuntivo, que incluem as do tecido vascular, túnica albugínea, além de células mióides peritubulares.

Em bovinos, a gônada esquerda é, freqüentemente, menor que a direita, embora inconsistente e de muito limitada importância quantitativa. O volume das gônadas aumenta constantemente com o aumento da idade ou comprimento (JOST et al. 1972).

2.3. Localização das gônadas

Em bovinos, a crista gonadal foi primeiramente observada aos 32 dias pós-cobertura na face médio-ventral do mesonefro (MATSCHKE & ERICKSON, 1969). McLAREN (2000) citou o mesmo local de origem da crista gonádica. Em suínos, aos 24-27 dias pós-coito, as gônadas são protuberâncias longitudinais, localizadas ao longo da superfície medial do mesonefro, de cada lado da raiz do mesentério (PELLINIEMI, 1975; PELLINIEMI, 1976). Segundo PELLINIEMI (1975), elas estavam ligadas por um espessamento (o *mesogonadium*) ao mesonefro, medindo 0,5 mm por um corte antero-posterior e 0,4 mm ao corte transversal. Topograficamente, não havia diferença entre a gônada de macho e fêmea. Aos 26 dias (16 mm) o blastema testicular se diferenciava em cordões testiculares e interstício, momento em que, a gônada podia ser identificada microscopicamente como testículo com base nos cordões testiculares. Ainda em suínos, PELLINIEMI (1976) observou, aos 24 dias (17 mm), que as gônadas se apresentavam ovais num corte transversal, consistindo de 3 diferentes tecidos: o epitélio superficial, o blastema gonadal e o mesênquima. O blastema gonadal ficava entre o epitélio e o mesênquima localizado na parte basal da gônada. O epitélio era composto de células colunares ou cubóides que, às vezes, estavam organizadas de maneira radial, com os núcleos alongados e sua localização na célula era variável. A

cromatina, finamente dispersa, com um ou dois pequenos nucléolos usualmente, era observada. A região do blastema gonadal localizava-se diretamente sob o epitélio, numa organização semelhante a cordões que eram chamados de cordões primitivos. A região central do blastema consistia, principalmente, de células regulares e foi chamada de blastema verdadeiro, que era composto de cordões celulares e, ocasionalmente, continha CG isoladas. Os cordões mostravam-se claramente separados do mesênquima que os rodeava na região basal da gônada e, minimamente, distintos na seção do meio da gônada. A área lateral do blastema gonadal que se estendia do *mesogonadium* para a cápsula do mesonefro subjacente, era composta de tecido mesenquimal. As células do mesênquima tinham tamanhos variados e diversos processos citoplasmáticos. O espaço extracelular era relativamente grande em comparação com o blastema.

A migração dos testículos de bovinos em direção ao escroto não ocorreu antes dos 70 dias (115 mm) (VIGIER et al. 1976) e, de acordo com as observações de GIER & MARION (1969), atingiam o anel inguinal entre 100 e 105 dias, chegando ao escroto aos 140 dias.

2.4. Estrutura das células germinativas

A **e**strutura das células germinativas permite sua diferenciação das outras células presentes na gônada. MATSCHKE & ERICKSON (1969) observaram, na gônada de bovinos, células germinativas aos 32 dias e estas foram distinguidas das células somáticas pelo seu grande núcleo esférico com 1 a 3 nucléolos acidófilos. Aos 39 dias, a maioria dos gonócitos estava restrita aos cordões testiculares, cujo esboço mostrou-se caracterizado nesta idade. As células germinativas e as somáticas estavam misturadas nos cordões. Aos 70 dias as células de suporte estavam situadas adjacentes à membrana basal, agora claramente evidente e os gonócitos posicionados no interior dos cordões sexuais. Estes autores concluiram que as células germinativas aumentaram de aproximadamente 44, aos 33 dias, para 4,1 milhões, aos 110 dias, não apresentando mudanças desta idade até os 200 dias e, que deste ponto até os 270 dias, aumentaram, em consonância com a atividade mitótica, para aproximadamente 13,4 milhões. Células germinativas em necrose foram, primeiramente, notadas aos 110 dias, aumentando com

o desenvolver da gestação, sendo um evento evidente do testículo pré-natal. Os nucléolos das CG mediam 1,3 μm e coravam-se pobremente; o nucléolo das espermatogônias tinha 2,5 μm de diâmetro e coloração intensamente acidofílica. A cromatina nuclear da espermatogônia mostrava-se precipitada em grânulos que se diferenciavam daqueles das CG, por serem bem menores.

WROBEL et al. (1996) citaram que, em bovinos, os fibroblastos mesenquimais eram precursores das células de Leydig e das mióides peri-tubulares, com as pré espermatogônias ocupando, mais tarde, uma posição junto à membrana basal.

Segundo FUGIMOTO et al. (1977), as CG (em humanos) eram reconhecidas por seu grande tamanho, núcleo extremamente grande e redondo e por aparecer claro o citoplasma, nitidamente demarcado das células adjacentes. As CG eram encontradas em embriões de 14 somitos na parede postero-dorsal do saco vitelinico, principalmente, na sua raiz, caracterizadas pelo seu grande tamanho (15 a 20 μm nas arredondadas e 20 a 30 μm no diâmetro maior das alongadas), além de um grande núcleo, ocupando a maior parte da célula. O núcleo era geralmente esférico independentemente da forma da célula. As CG apresentavam-se esféricas ou elípticas no revestimento mesotelial da crista gonádica, no ângulo celômico e, esporadicamente, no epitélio celômico. Aquelas, no mesênquima do mesentério, no mesênquima vizinho ao ângulo celômico ou crista gonádica, mostravam-se irregulares, com processos citoplasmáticos amebóides semelhantes a pseudópodos. Os núcleos eram bem visíveis. Em embriões de 6 semanas, a crista gonádica estava formada, com os elementos do estroma em desenvolvimento e localizada no córtex, subcórtex e no mesênquima medular. As CG, na medular, apresentavam-se relativamente irregulares e rigorosamente associadas com as células mesênquimais adjacentes e os núcleos esféricos. Na cortical ou na subcortical, as CG eram redondas ou elípticas. A presença de projeções amebóides indicaria que as CG *in vivo* teriam um potencial para alterar seu próprio formato e migrar ativamente para a gônada. Em vista disto, estes autores especularam que os movimentos amebóides eram, no mínimo, um importante mecanismo de migração das CG e que o mais importante componente da migração era a quimiotaxia.

Apenas um trabalho, o de CARDOSO (1977), foi encontrado na literatura revisada, abordando o desenvolvimento pré-natal do testículo de fetos Nelore, embora o seu enfoque maior tenha sido sobre o desenvolvimento pós-natal de todos os órgãos genitais do macho. Ele descreveu que, em fetos de 6,7 cm, a albugínea já estava formada e os cordões testiculares apresentavam-se organizados e delimitados por uma túnica própria incipiente. Estavam formados por dois tipos celulares: os gonócitos primordiais, que eram células de núcleo grande (6-8 μm de diâmetro), arredondado ou ovóide e células de suporte indiferenciadas, de núcleo pequeno, ovóide ou alongado, tendo uma posição periférica nos cordões, junto à membrana basal. O tecido entre os cordões era escasso. A rede do testículo, embora rudimentar, estava presente. Em fetos de 11,0 cm, a estrutura do testículo estava nitidamente mais evoluída, com cordões sólidos, perfeitamente individualizados e separados do tecido intersticial por uma túnica própria bem evidente, porém próximos uns dos outros. Em um feto de 17,5 cm, CARDOSO (1977) observou 1 a 3 gonócitos por secção transversal de cordão, tanto numa posição central como na periferia. Ao corte transversal do testículo, os cordões apresentavam-se como longos segmentos retilíneos que convergiam para a rede testicular no centro, dando ao conjunto um aspecto radiado. Apenas a porção situada na periferia, próximo à albugínea, apresentava-se enovelada. O tecido intersticial era mais abundante.

Segundo CARDOSO (1977), os testículos de fetos de 19 a 81 cm mantiveram a mesma estrutura anterior. Quanto ao tecido intersticial, houve aumento progressivo de seu volume, tornando os cordões cada vez mais dissociados. Nos fetos maiores (70,5 a 81 cm), o espaço ocupado pelos cordões foi de 47,7 % do testículo. O seu diâmetro flutuou em valores próximos de 53,7 μm, aos 11 cm e 45,9 μm, aos 81 cm. O número de células de suporte, por corte transversal, manteve-se estável dos 11 cm (14,4) aos 81 cm (15,68) de comprimento; já o número de gonócitos, mostrou uma tendência de diminuição, caindo de 3,0, aos 11 cm, para 1,36, aos 81 cm.

Foram descritos por MANCINI et al. (1960), no homem, dois tipos de células fundamentalmente diferentes, com morfologia e histoquímica individuais, presentes nos testículos. Um tipo possuía núcleo redondo, além de citoplasma abundante e bem

definido, compondo a linha espermatogênica. O segundo tipo era facilmente distinguido pela escassez de citoplasma, com limites pouco definidos e um núcleo alongado, geralmente orientado com o diâmetro maior, perpendicular à membrana basal e que se diferenciavam em células de Sertoli, a linha Sertoliana.

Esclareceram WROBEL & SÜB (1998) que as CG (em bovinos) eram poligonais, algumas equipadas com finos processos citoplasmáticos cujo tamanho podia variar ligeiramente de acordo com a idade e localização. Os núcleos, na maioria das vezes, apresentavam-se esféricos. As CG, predominantemente localizavam-se na metade caudal da região proximal do saco vitelínico, ocorrendo apenas, raramente, na metade cranial, em número de 100, aproximadamente. Aos 23-25 dias, a maioria das CG era encontrada no interior do embrião, aumentando para 500 (23 dias) e para mais que 1000, aos 25 dias. Ocasionalmente, potenciais CG eram encontradas dentro de vasos viscerais. Entre 27 e 31 dias, a crista gonádica começava a aparecer, identificada por um epitélio celômico colunar, principalmente, de duas camadas, com ciclos celulares curtos e rápida proliferação. Aos 27 dias, a crista gonádica continha um certo número de CG. Um grande número de CG era encontrado no fígado e dorsalmente ao mesentério. Entre 32 e 39 dias, as CG eram detectadas, geralmente, na periferia da gônada, bem como um pequeno número no pedúnculo cranial, mas muitas estavam concentradas na face caudal, na ligação com o *mesogonadium*. As CG em apoptose eram regularmente fagocitadas pelas células de Sertoli vizinhas e rapidamente, eram estruturalmente degradadas (McLAREN, 2000).

Os cordões sexuais primitivos do testículo fetal dos mamíferos foram descritos por HOCHEREAU-DE REVIERS et al. (1995) como sendo compostos de células de suporte, das precursoras das células de Sertoli e das CG rodeadas pelas primeiras. Os cordões sexuais ocupavam 42% do testículo e o volume relativo do parênquima testicular não variou durante a vida fetal. O diâmetro dos cordões aumentou 27% entre 42 e 139-150 dias, de 29 para 37 μm, ao passo que, em comprimento, ocorreu um aumento de 2,8 metros para 550 metros entre 42 e 139-150 dias. Estes autores demonstram que os gonócitos apareciam como grandes células (12 μm de diâmetro), centralmente localizados nos cordões, com grande núcleo central (7 μm de diâmetro),

contendo 1 ou 2 grandes nucléolos ocupando 20 % dos cordões sexuais. O número total aumentou de 0,22 x 10^6, aos 42 dias, para 27 x 10^6, aos 139-150 dias. As células de Sertoli rodeavam os gonócitos, ocupando 80% do volume dos cordões. Apresentavam núcleo ovóide, localizado na periferia, junto à membrana basal, com 1 ou 2 pequenos nucléolos.

As células de Leydig de ovinos foram, segundo HOCHEREAU-DE REVIERS et al. (1995), observadas após 42 dias. Seu volume relativo no tecido intertubular diminuiu de 20 % aos 42 dias para 9% aos 139-150 dias, aparecendo como grandes células redondas, principalmente, em grupos de 2 ou 3 junto a pequenos vasos, com núcleo heterocromático central. O seu número aumentou de 8,1, aos 42 dias, para 850 x 10^6, aos 139-150 dias. Durante a vida fetal, o aumento no tamanho dos cordões foi, principalmente, uma conseqüência do aumento em comprimento e não em diâmetro.

Segundo SANTAMARINA & REECE (1957), os cordões sexuais de bovinos continham dois tipos de células, ambos claramente distinguidos durante o desenvolvimento embrionário e fetal do testículo. Aos 90 dias, o diâmetro dos cordões era 34,3 (27-59) μm, com 13 células ao corte transversal os quais estavam definitivamente estabelecidos e separados uns dos outros pelo tecido mesenquimal. As células intertubulares do estroma eram pouco proeminentes, com dois tipos celulares, irregularmente espalhadas entre os cordões e estes, aos 120 dias, mostravam um diâmetro de 49,8 (27-59) μm, com 17 células ao corte transversal e abundante tecido intertubular, separando mais distintamente os cordões, mas sem lume. Dentro dos cordões, as células menores, que formavam uma camada ao longo da membrana basal, eram irregulares em tamanho e seu núcleo era ovóide, redondo ou alongado. Freqüentemente, uma única célula maior ocupava quase o diâmetro do cordão. Aos 180 dias, o diâmetro era de 43,5 (39,1-50,0) μm, com 14 células ao corte transversal e, aos 190 dias, os cordões seminíferos apresentavam-se mais convolutos e com abundante estroma isolando uns dos outros. As células maiores apareciam em quase todos os tubos, e divisões celulares eram freqüentes, além do que, a organização nuclear e a estrutura citoplasmática assemelhavam-se às espermatogônias. Aos 200 dias, o diâmetro era de 30,6 (24,7-34,8) μm com 15 células ao corte transversal.

Os testículos tornavam-se reconhecíveis pela formação dos cordões sexuais, estando separados dos tecidos circunvizinhos por uma fina membrana basal. Em camundongos e ratos, numerosas mitoses das células maiores e menores foram observadas. Os gonócitos eram reconhecidos não somente por causa de sua posição, mas também pela sua aparência característica (PETERS, 1970).

Por outro lado, HOCHEREAU-DE REVIERS et al. (1995) relataram que os cordões sexuais primitivos do testículo fetal dos mamíferos eram compostos das células de suporte, das precursoras das células de Sertoli, das CG e do tecido intersticial que está presente entre os cordões. BAILLIE (1964) descreveu que os gonócitos estavam presentes nos túbulos seminíferos de camundongos recém-nascidos e eram, geralmente, encontrados no centro de um túbulo primitivo, cercados por uma paliçada de células de suporte, caracterizando-se como grandes células ovais ou arredondadas com grande núcleo com um ou dois nucléolos e um citoplasma quase transparente.

Uma descrição do desenvolvimento dos testículos de búfalos semelhante à de bovinos, feita por NASR et al. (1966), comprovou que os cordões testiculares estavam bem organizados aos 3 meses. As espermatogônias aumentaram em número e eram empurradas para o centro com o aumento da idade, permanecendo os cordões sólidos e sem lume durante todo o desenvolvimento. Estes autores demonstraram que células intersticiais apareciam também no terceiro mês. Seu citoplasma continha vacúolos e grânulos que aumentavam de tamanho com o aumento da idade. No quarto mês, as células intersticiais, distribuídas em grupos, no estroma, entre os cordões, apresentavam grandes núcleos pálidos, ovais e o citoplasma contendo pequenos vacúolos. No sexto mês, a *rete testis* estava bem organizada e seu epitélio era cuboidal com citoplasma um pouco acidófilo. Aos 10 meses, os testículos estavam envolvidos por uma densa cápsula de tecido conjuntivo, a túnica albugínea. O mediastino percorria o eixo longitudinal e estava centralmente localizado, mostrando a presença de vasos e nervos. Lâminas de tecido conjuntivo, os septos testiculares, que partiam da albugínea, estavam radiadas em direção do mediastino. A parede dos cordões consistia de fibras de tecido conjuntivo, concentricamente localizadas, a membrana basal, além de sucessivas camadas de epitélio, constituído de dois tipos fundamentais de células: as células espermatogênicas e as células indiferenciadas. O estroma entre os cordões consistia de delicado tecido

conjuntivo o qual continha vasos, nervos e células intersticiais com grânulos de pigmentos, ocupando cavidades em forma triangular entre os cordões.

Em suínos, conforme relatou PELLINIEMI (1975), as CG localizavam-se ao acaso nos cordões primitivos entre as células de suporte que eram a grande maioria. As células de suporte eram semelhantes às células do epitélio superficial em tamanho e forma e o núcleo era variável, com um ou dois grandes nucléolos. A grande maioria das células dos cordões testiculares era de células de sustentação. As células germinativas apresentavam diâmetro de 12 a 20 μm, eram grandes e redondas, localizadas isoladamente e rodeadas pelas células de sustentação. Os cordões apresentavam-se separados do interstício por uma incompleta membrana basal e não possuíam vasos.

3. MATERIAL E MÉTODOS

3.1. Obtenção dos embriões e fetos

Para o presente estudo, o material foi coletado em frigoríficos próximos à cidade de Uberlândia-MG, durante os anos de 1999, 2000 e 2001. Para tanto, após o abate, os úteros gestantes de fêmeas da raça Nelore foram abertos e os embriões ou fetos retirados. Estes foram medidos, no seu comprimento, da região cefálica (com a cabeça em ângulo de 90º em relação à coluna vertebral) até a transição sacro-coccígea. As medidas foram aplicadas à fórmula $DG = 8,4 + 0,087C + 5,46\sqrt{C}$, onde DG = dias de gestação e C = comprimento do embrião ou feto, conforme REXROAD et al. (1974), para se estimar a idade gestacional (Tab.1).

Tabela 1 Número de embriões e fetos de vacas da raça Nelore estudados de acordo com o comprimento (comp) e período de gestação estimado pela fórmula de REXROAD et al. (1974).

comp (cm)	dias de gestação	número de embriões e fetos
0 - 1,0	0 - 26	3
1,1 - 2,0	27 - 34	3
2,1 - 3,0	35 - 40	3
3,1 - 7,0	41 - 60	8
7,1 -10,0	61 - 71	9
10,1 - 15,0	72 - 88	5
15,1 - 24,0	89 - 114	8
24,1 - 39,0	115 - 150	13
39,1 - 53,0	151 -180	11
53,1 - 66,0	181 - 206	15
66,1 - 85,0	207 - 241	9
TOTAL		87

3.2. Sexagem dos embriões e dos fetos

O sexo dos fetos foi determinado por observação macroscópica de suas estruturas, enquanto que o sexo dos embriões foi identificado por PCR (Reação em cadeia da polimerase), realizada no Laboratório de Genética Molecular da Universidade Federal de Uberlândia conforme descrito por NASCIMENTO, (1997), utilizando-se fragmentos dos mesmos ou das membranas cório-alantoidianas. A técnica consistia, em primeiro lugar, na extração de DNA de cada amostra, quantificando-o em espectofotômetro GBC – UV/VIS 911 A, obtendo-se, em média, 100 ng de DNA por microlitro (μl). Para a PCR, foram utilizados os seguintes pares de *primers*:

Zfx,alelo-específico - 5' GAC AGC TGA ACA AGT GTT ACT G 3'
Zfx, alelo-específico - 5' AAT GTC ACA CTT GAA TCG CAT C 3'
Zfy. alelo-específico - 5' GAA CGC CTT CGA ATG TGA TAA C 3'
Zfy, alelo-específico - 5' CTG ACA AAA CGT CGC GAT TTC A 3'

Para a PCR, foram adicionados 200 ng de DNA em um mix contendo 1,5 unidades de Taq DNA polimerase, 10 pmol de cada *primer*, 100 μM de cada desoxiribonuecleotídeo (A, T, C, G), 1,5 mM de $MgCL_2$ e tampão da enzima concentrado 1x, sendo o volume final de 20 μl, completado com água ultra pura.

As reações de amplificações foram realizadas em um termociclador PTC 100 MJ Research, utilizando-se o programa mostrado na tabela 2.

Tabela 2. Condições para a reação em cadeia da polimerase (PCR) para sexagem dos embriões.

	30 CICLOS	
	TEMPERATURA	**TEMPO**
Desnaturação	95º C	1 minuto
Anelamento	60º C	45 segundos
Extensão	72º C	1 minuto

A temperatura de anelamento foi diminuída, inicialmente (primeiros 5 ciclos), para melhorar o anelamento entre os *primers* e os complementos genômicos desejados. Depois, nos 25 ciclos seguintes, foi aumentada para reduzir a chance de amplificações indesejáveis.

Após a amplificação, as amostras (10 μl) foram submetidas a eletroforese em gel de agarose a 1,5 %, corado com brometo etídio e visualizado em um transiluminador de luz ultra violeta. Para machos, foram visualizadas duas bandas: uma de 167 pares de base (PB) e outra de 247 PB, e para fêmeas uma de 247 PB. Utilizaram-se 10μl de cada amostra por poço com a leitura sendo feita após 1 hora. A figura 1 ilustra o resultado da sexagem de 4 embriões.

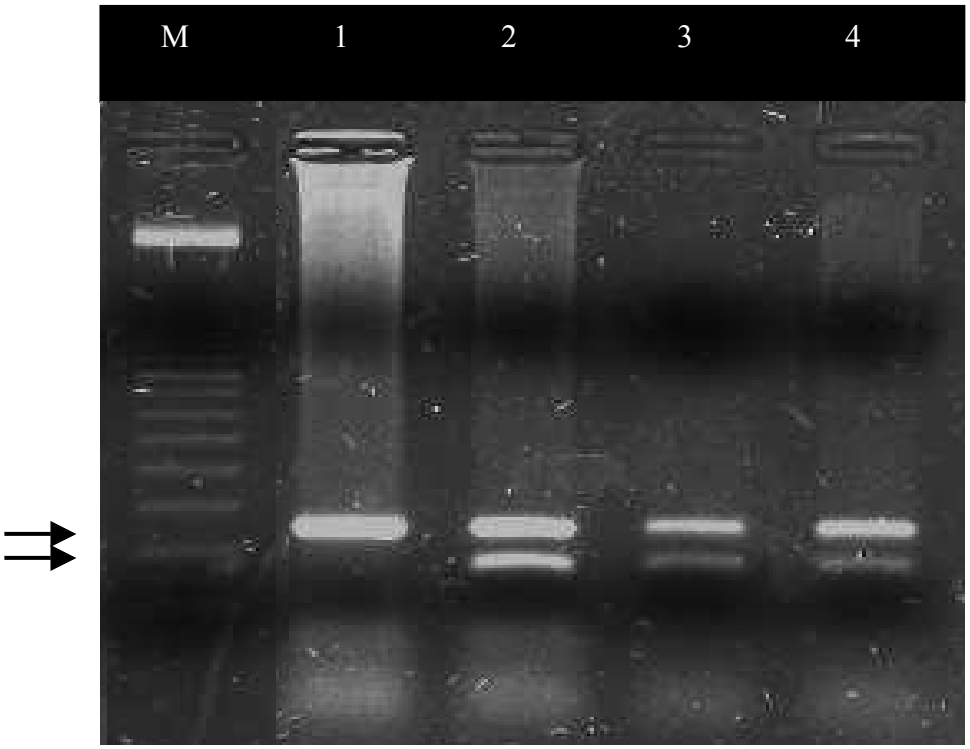

Figura 1. Resultados obtidos da sexagem de embriões bovinos por marcadores moleculares em eletroforese de agarose a 1,5 %. A coluna M é de um marcador molecular de 100-pb, cujas bandas não ficaram nítidas. A seta superior indica a banda para o cromossomo X e a inferior para o Y, que correspondem a 247 pb e 167 pb, respectivamente. A coluna 1 é de uma fêmea e as demais de machos.

3.3. Técnica histológica

Os embriões foram fixados *in totum* e apenas os testículos dos fetos foram coletados e fixados. O fixador utilizado foi líquido de Bouin, por 24 horas. Após a fixação, os testículos foram medidos quanto ao comprimento, espessura e largura. O material fixado foi, posteriormente, preparado para microscopia óptica convencional, conforme preconizado por MICHALANY (1980), que consistia de:

Desidratação: os fragmentos foram deixados por 1 hora em frascos contendo álcool em concentrações crescentes: 85%, 95%, absoluto I, absoluto II e absoluto III.

Diafanização: os fragmentos foram transferidos para frascos com o solvente xilol por 30 minutos, em três passagens, para que o álcool fosse substituído e permitisse a penetração da parafina.

Inclusão: os fragmentos foram colocados em recipientes com parafina fundida (56º C), passando por 3 banhos de 15 minutos de duração. Em seguida, procedeu-se à inclusão propriamente dita, derramando-se a parafina a 56º C numa fôrma de papel, onde os fragmentos foram mergulhados, devidamente orientados. Os embriões fixados inteiros foram cortados ao meio e a metade anterior desprezada antes da inclusão.

Corte: Após inclusão em parafina, foram feitos cortes seriados dos embriões de 5 micrômetros de espessura, a cada 250 micrômetros de distância. Cinco fragmentos foram coletados até obter-se cortes sobre as gônadas, baseando-se em informações de VIGIER et al. (1976). Os testículos foram cortados no terço médio, transversalmente ao seu diâmetro maior. Os fragmentos foram distendidos em banho-maria, retirados com lâminas para microscopia óptica e colocadas em estufa para secagem e fusão da parafina.

Coloração: os cortes, em pelo menos 5 secções diferentes, foram corados com hematoxilina-eosina da seguinte forma: as lâminas foram colocadas em xilol I e II, por 5 minutos cada, álcool absoluto I e II, por 3 minutos; álcool 95º I e II, por 3 minutos; hematoxilina de HARRIS por 2 minutos; lavadas em água corrente por 10 minutos; eosina 2 minutos e água corrente, por 3 minutos. Em seguida, foram passadas rapidamente pelos elementos acima na ordem inversa (álcool 95º, absoluto e xilol).

Montagem: após a aplicação de uma gota de Bálsamo do Canadá sobre o corte, com este, ainda, molhado pelo xilol, colocava-se uma lamínula sobre a gota, que, ao ser levemente pressionada, espalhava o bálsamo em fina camada entre a lâmina e a lamínula.

3.4 Avaliação das lâminas

A preparação e avaliação das lâminas foram executadas no Laboratório de Histologia do Núcleo de Morfologia do Instituto de Ciências Biomédicas da Universidade Federal de Uberlândia (UFU), com o objetivo de determinar: 1) início da formação e colonização gonádica pelas células germinativas (CG); 2) número e diâmetro destas células; 3) diâmetro dos cordões testiculares; 4) espessura da albugínea; 5) quantidade de células de Sertoli e de CG por corte transversal dos cordões nos seus vários estádios de desenvolvimento.

A quantificação e as medições foram feitas por meio do software "HL-Image" em microcomputador PENTIUM III, 450 MHz e monitor SANSUNG SINCMASTER 450b. Como a contagem das células foi feita por área (μm^2) do testículo, os valores obtidos foram multiplicados pela espessura do corte (5 μm) para se obter o total de células em μm^3, posteriormente transformados em mm^3. Por fim, o número de células obtido em mm^3 foi multiplicado pelo volume da gônada, calculado pela seguinte fórmula:

$\mathbf{V = 4/3\pi ABC}$, onde **V** = volume do testículo em mm^3, **A** = Comprimento/2, **B** = Largura/2 e **C** = Espessura/2.

Como a espessura do corte foi menor que o diâmetro das estruturas medidas, para se evitar a recontagem destas, o diâmetro das mesmas foi dividido pela espessura do corte e o número total de células encontrado foi dividido por este valor, tendo como resultado o número final de células da gônada.

4. RESULTADOS

A utilização da microscopia óptica convencional permitiu caracterizar todas as etapas do desenvolvimento dos testículos.

4.1. Localização das gônadas

As gônadas foram observadas, primeiramente, em um embrião de 1,0 cm (~26 dias de gestação) de comprimento. Outros dois, de 0,8 e de 1,0 cm, não mostraram sinais de início de formação da gônada (Fig. 2).

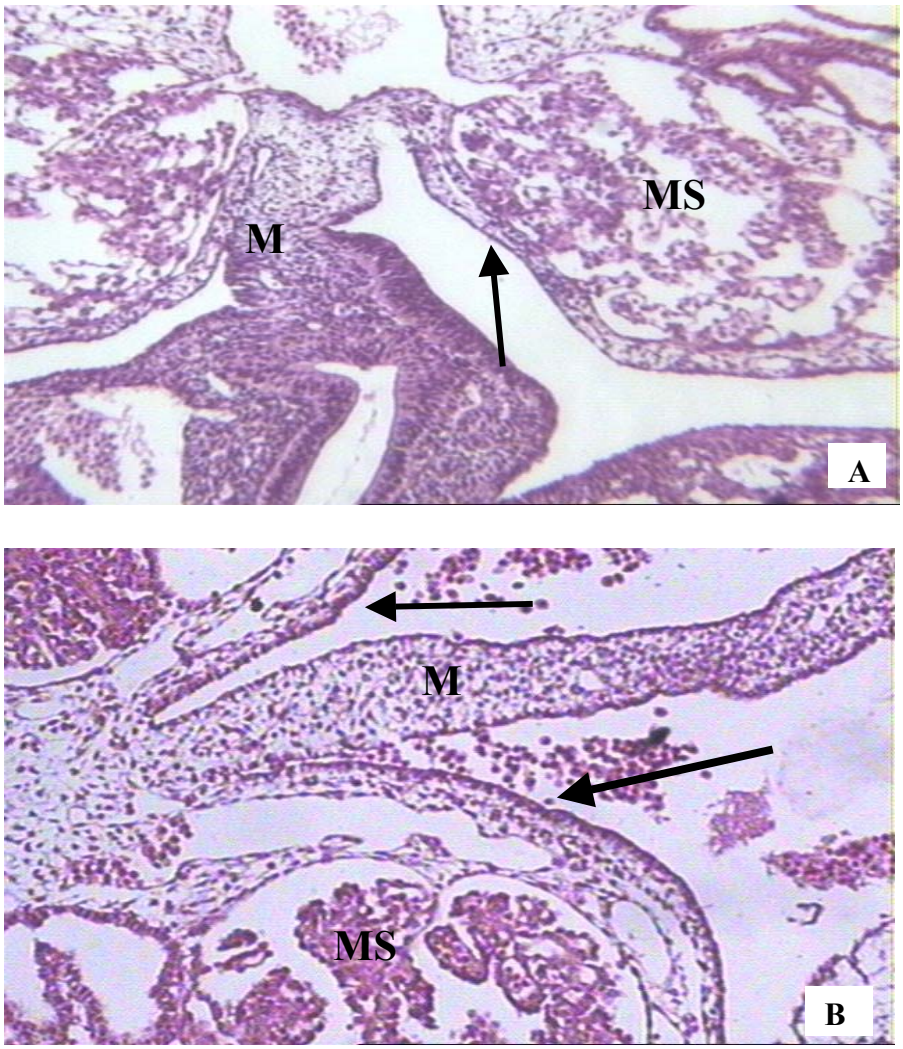

Figura 2. Embriões de bovinos da raça Nelore de 0,8 cm (A) e de 1,0 cm de comprimento (B), idade de ~26 dias, nos quais não foi visualizado o início de formação das gônadas; as setas indicam o local onde elas se formarão. A 40x, B 100x, HE. (M mesentério, MS mesonefro)

As gônadas estavam localizadas na face medial dos mesonefros, próximo à raiz do mesentério (Fig. 3). Inicialmente, eram apenas um espessamento da sua parede e, conforme iam crescendo, afastavam-se, permanecendo, entretanto, ligadas ao mesonefro pelo *mesogonadium* (Fig. 4). As células da sua periferia apresentavam núcleo alongado, com diâmetro maior perpendicular à linha de seu contorno.

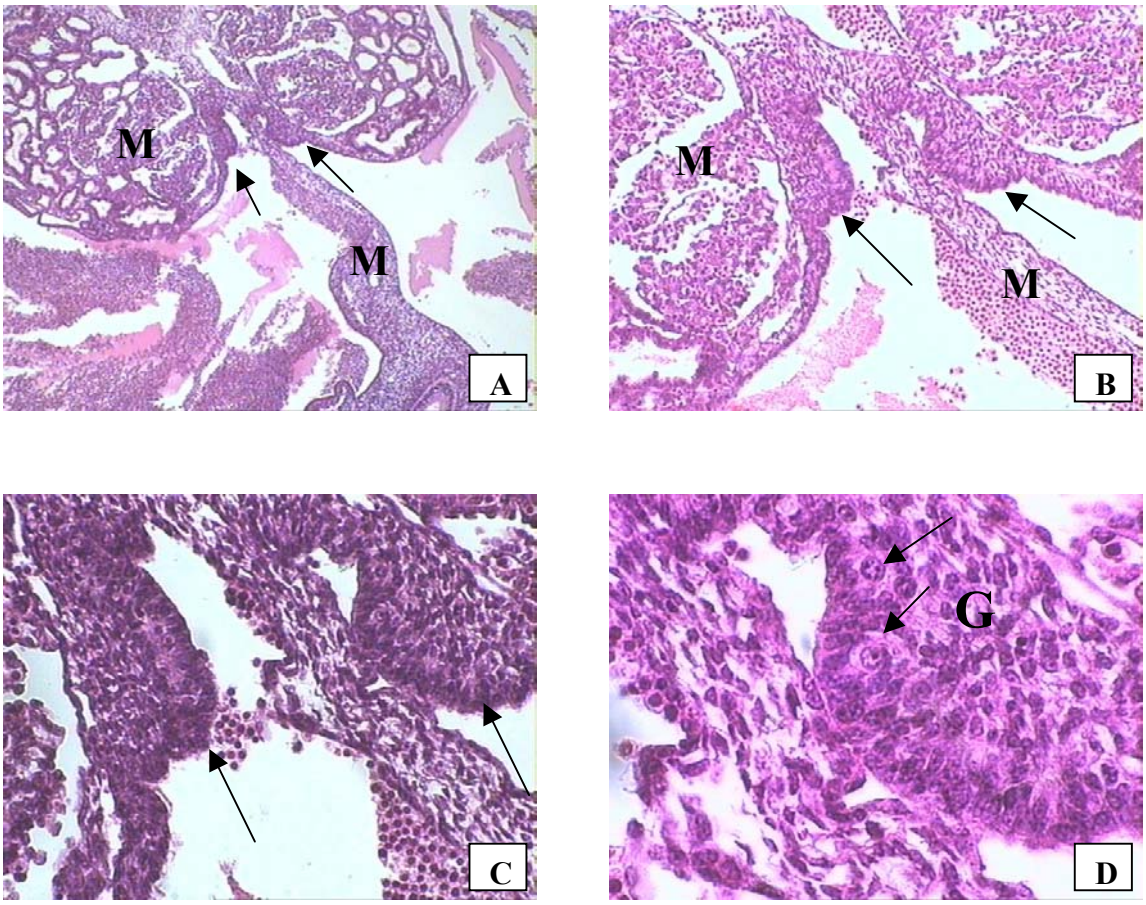

Figura 3. Embrião de bovinos da raça Nelore de 1,0 cm de comprimento (~26 dias de gestação) com início da formação da gônada (setas em A, B e C) e presença de células germinativas primordiais em D (setas, G gônada). A 40x, B 100x, C 200x e D 400x, HE, M mesentério, MS mesonefro.

4.2. Aparecimento das células germinativas (CG)

A partir de 1,0 cm de comprimento, já foram observadas CG em pequeno número (Fig. 3D), facilmente diferenciadas das outras células por serem maiores, com citoplasma claro, núcleo grande e esférico. Nas fases iniciais, estavam soltas e mais concentradas na periferia da gônada e próximo ao *mesogonadium*. Aos poucos, em embriões a partir de 2,5 a 3,0 cm (~40 dias de gestação), as células germinativas foram organizando-se em cordões mal definidos (cordões sexuais) (Fig. 5 e 6) onde as CG ficavam misturadas com as células de sustentação que eram células menores, com núcleo, geralmente, menos esférico.

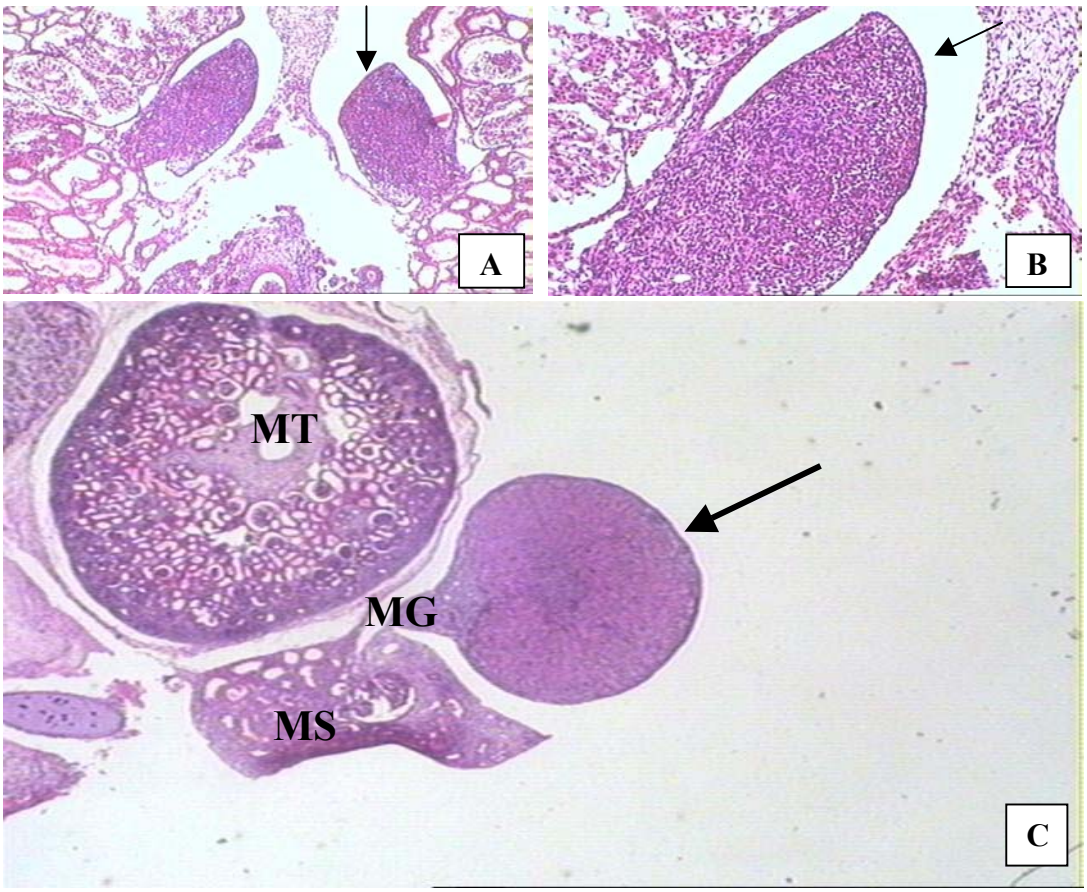

Figura 4. Gônadas (seta) de embrião de 2,0 cm (~35 dias de gestação) (A 40x e B 100x) e de feto de bovinos da raça Nelore, de 5,0 cm de comprimento (~51 dias de gestação) (C 12,5x). MS mesonefro e MT metanefro. Em C testículo ligado ao mesonéfro pelo *mesogonadium* (MG). HE

4.3. Caracterização dos cordões testiculares

Em fetos de 7,0 a 8,0 cm (~60 a 64 dias de gestação), os cordões ficaram mais definidos (Fig.7, 8 e 9), delimitados externamente por uma lâmina própria e por uma camada de células com núcleo alongado (células mióides). No seu interior, havia células menores (Fig. 10 C e E), cujo núcleo era esférico ou oval, distribuídas próximo à lâmina própria (células de sustentação), precursoras das células de Sertoli e células grandes (Fig. 10), redondas ou arredondadas, com citoplasma amplo e pouco corado, bem delimitadas das outras células, geralmente, localizadas mais para o interior (células germinativas).

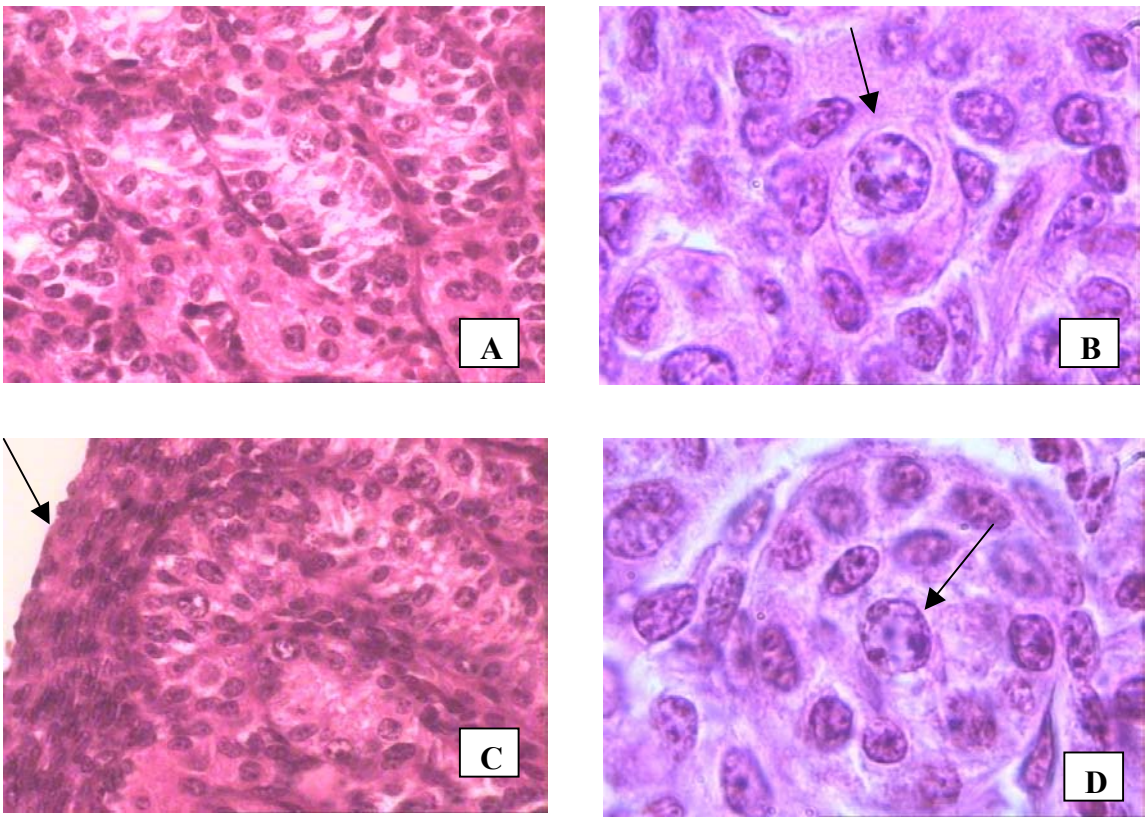

Figura 5. Embriões de bovinos da raça Nelore, de 3,0 (A e C) e 4,0 (B e D) cm de comprimento (~40 a 46 dias de gestação) com cordões em formação. Seta em C indica albugínea e em B e C células germinativas. 400x A e C, B e D 1000x, HE.

O núcleo, também, era grande, esférico, centralmente localizado (Fig. 10). Seu diâmetro praticamente não variou. O diâmetro dos cordões aumentou 28,95 % (de 33,64

para 43,38 μm) durante o período estudado (Tab. 2) e, no seu interior, não havia vasos sangüíneos.

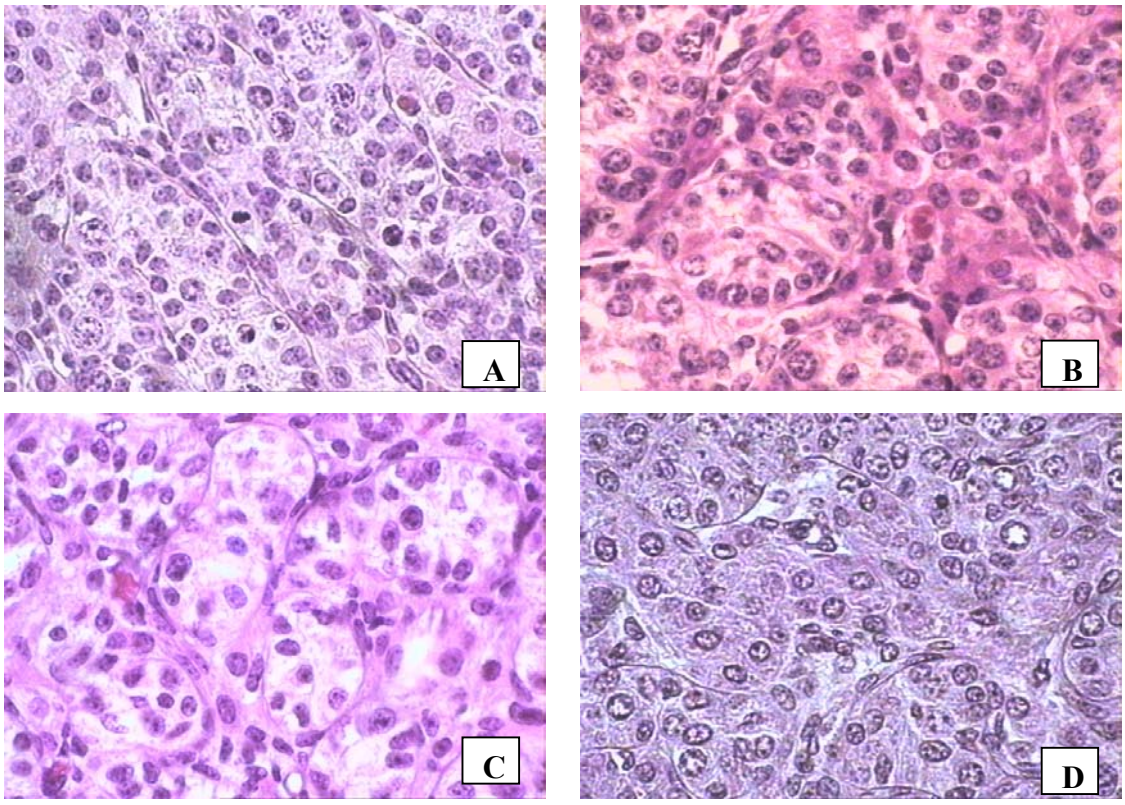

Figura 6. Gônadas de fetos de bovinos da raça Nelore, de 8,0 cm de comprimento (~64 dias de gestação), ilustrando a formação dos cordões testiculares ainda não definidos. 400x, HE

As características dos cordões, com células maiores (em pequeno número), mais para o seu interior e células menores (em grande número), na periferia, permaneceram por todo o período estudado.

4.4. Número total de CG, por área e por corte transversal dos cordões

O número de CG aumentou drasticamente de algumas células, (16) no início, para milhões (18,322 x 10^6) no final do período estudado (Tab. 3). Já o número de CG, por área testicular e por corte transversal dos cordões, diminuiu (Tab. 4 e 5), enquanto o

número total de células aumentou muito, ao mesmo tempo em que houve uma diminuição da proporção entre parênquima testicular e estroma (Tab. 6) e (Fig. 8 e 9).

O aumento no número total de CG ocorreu em função do aumento do comprimento dos cordões que, até um certo período, eram retilíneos e, posteriormente, ficaram enovelados. Houve um aumento consistente no diâmetro das CG (Tab. 7), embora o diâmetro dos seus núcleos variasse pouco (Tab. 8). O número de células de Sertoli, por corte transversal, de cordão aumentou com o crescimento em comprimento dos fetos (Tab. 9).

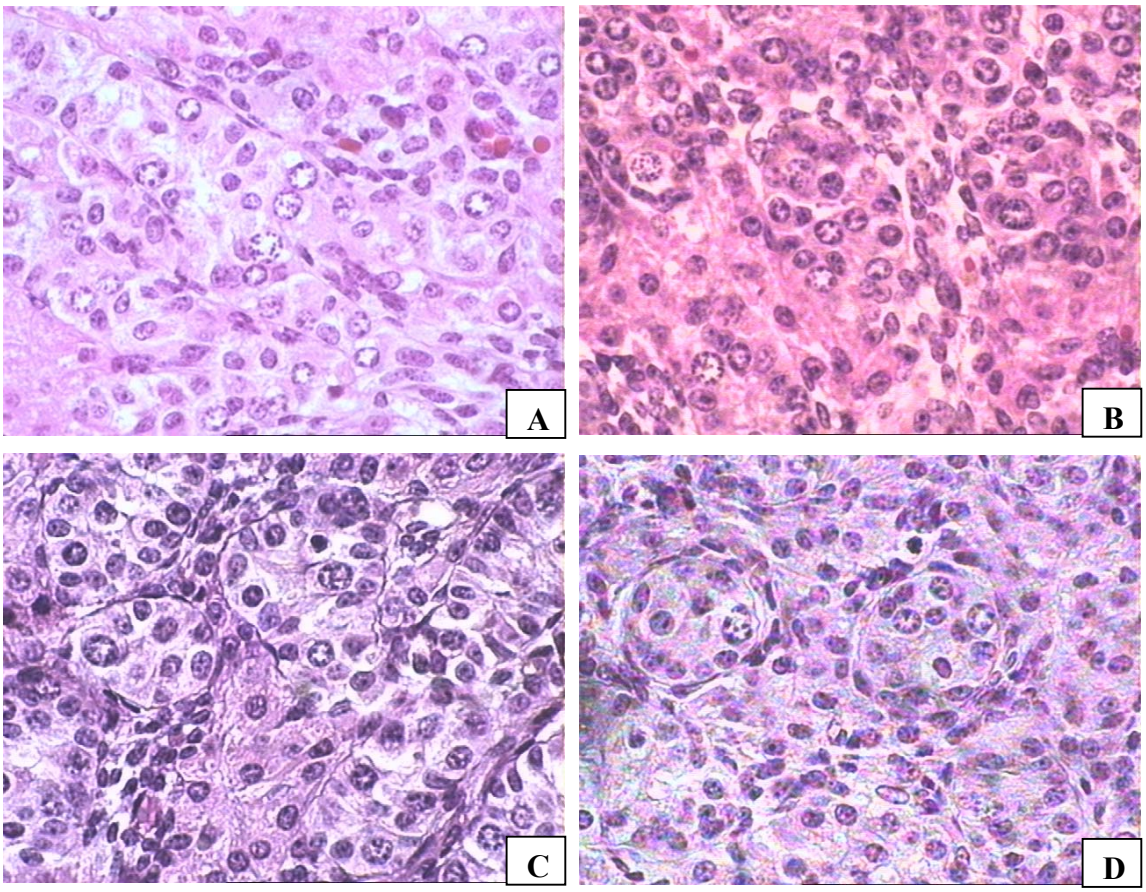

Figura 7. Gônadas de fetos de bovinos da raça Nelore, de 8,0 (A), 9,5 (B), 10,0 (C) e 10,5 (D) cm de comprimento (~64 A 100 dias de gestação), mostrando início da formação dos cordões sexuais. 400x, HE.

4.5. Túnica albugínea e mediastino

A túnica albugínea apareceu em embriões de 2,5 cm (~38 dias de gestação), tornando-se mais espessa com o avançar da gestação (Tab. 10). Era composta de células com núcleo alongado, com exceção das da periferia que possuíam núcleo esférico. Sua parte mais profunda possuía vasos sangüíneos que aumentaram em número e diâmetro (Fig. 14 e 15). Também emitia tênues projeções (septos) em direção do mediastino, levando, junto, vasos sangüíneos que se distribuíam pelo parênquima.

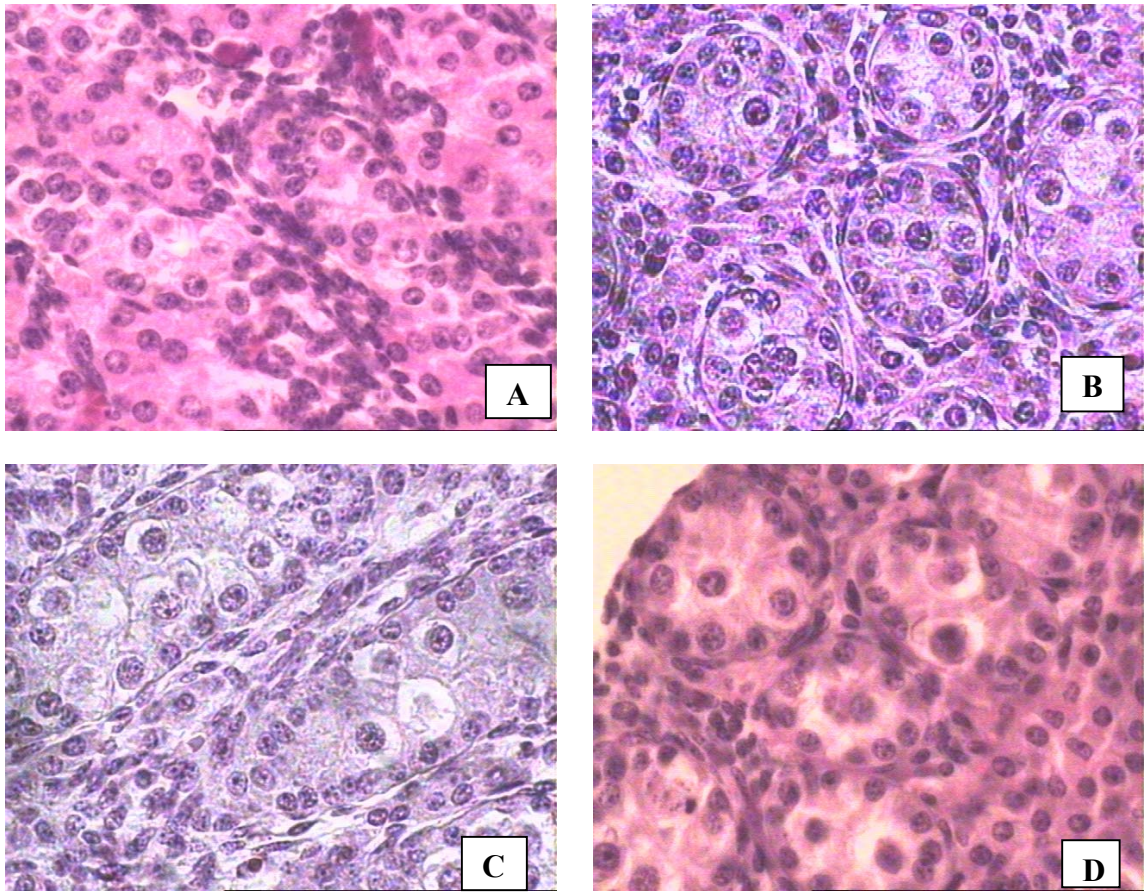

Figura 8. Gônadas de fetos de bovinos da raça Nelore, de 14,5 (A), 16,5 (B), 18,0 (C) e 20,5 cm de comprimento (~85 a 103 dias de gestação), com cordões bem definidos e poucos espaços intersticiais. A e C corte longitudinal, B e D corte transversal. 400x, HE.

O mediastino ocupou a parte central do testículo, percorrendo seu eixo longitudinal (Fig. 11). Começou a se formar a partir de 3,0 cm (~41 dias de gestação). No seu interior, a partir de 7,0 cm, formou-se a *rete testis*, que era composta de canais, delimitados por células com núcleo alongado e seu diâmetro maior perpendicular à luz dos canais (Fig. 12). Os cordões finalizaram-se na *rete testis* (Fig. 13). O tecido intersticial era composto de tecido conjuntivo, vasos e células intersticiais que dariam origem às de Leydig (Fig. 13).

Os testículos estavam localizados no canal inguinal ou no escroto em fetos a partir de 20,0 cm de comprimento (~103 dias de gestação).

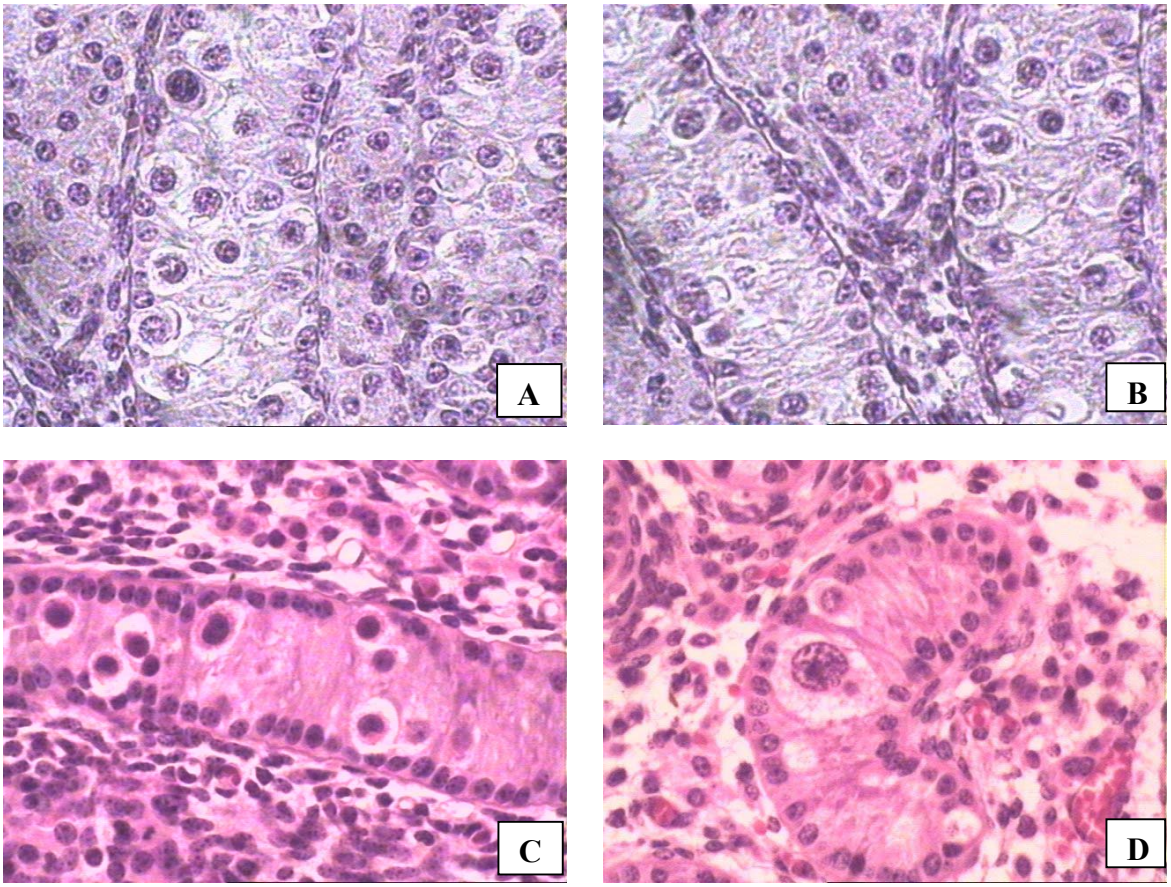

Figura 9. Figuras A e B (feto de 20,5 cm, ~103 dias de gestação) mostrando cordões bem definidos com poucos espaços intersticiais. C (feto de 38,0 cm, (~148 dias de gestação)) e D (feto de bovinos da raça Nelore, de 51,0 cm de comprimento, (~176 dias de gestação) com aumento dos espaços intersticiais. Corte longitudinal. 400x, HE

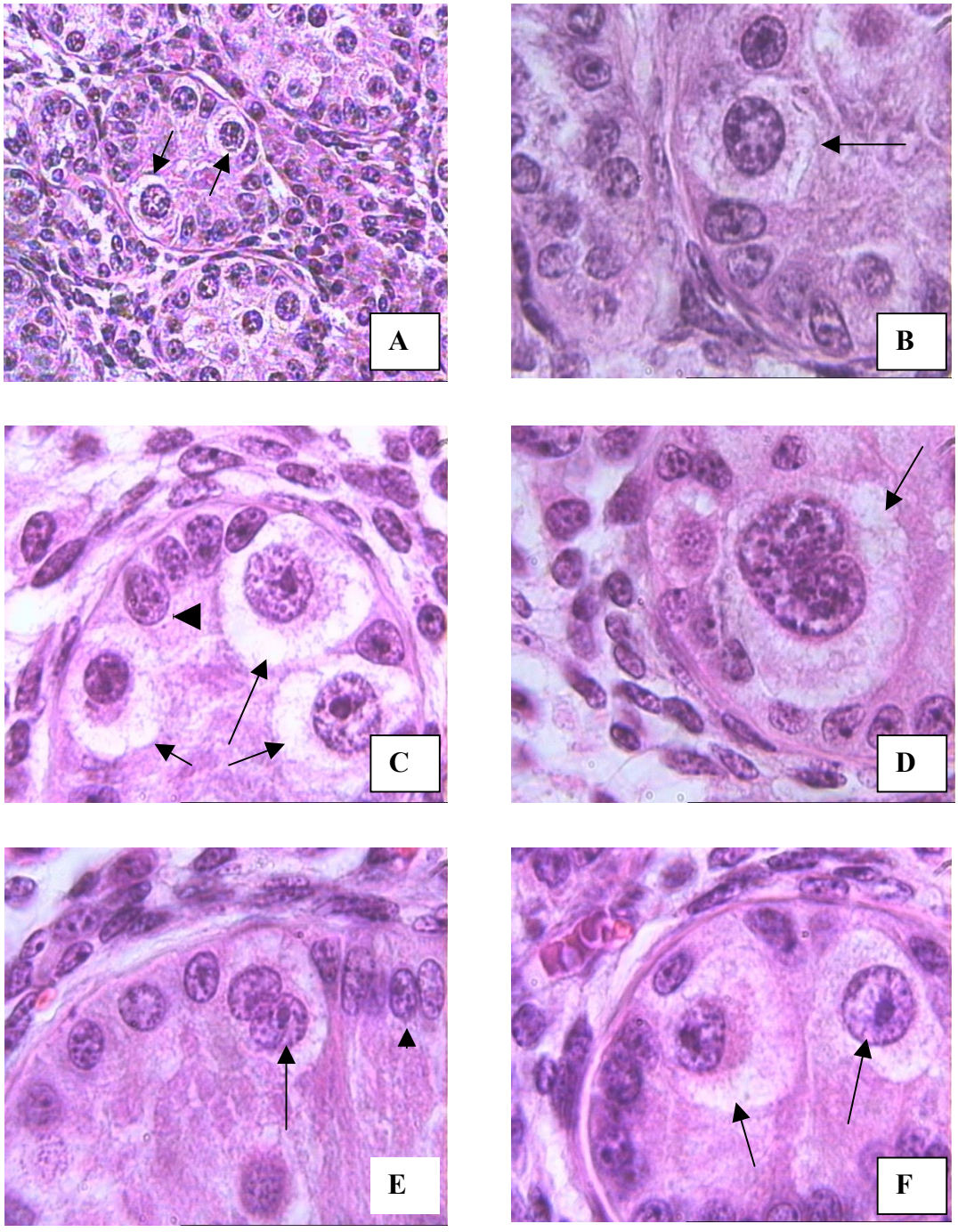

Figura 10. Figuras de A a F mostram detalhes das células germinativas (setas) e figuras C e E mostram detalhes das células de Sertoli (cabeças de setas). A (16,5 cm, ~91 dias de gestação), B (18,0 cm, ~97 dias de gestação), C (27,5 cm, ~122 dias de gestação), D (44,5 cm, (~164 dias de gestação), E e F (51,0 cm de comprimento, (~176 dias de gestação). Corte transversal. 400x em A e 1000x nas demais, HE

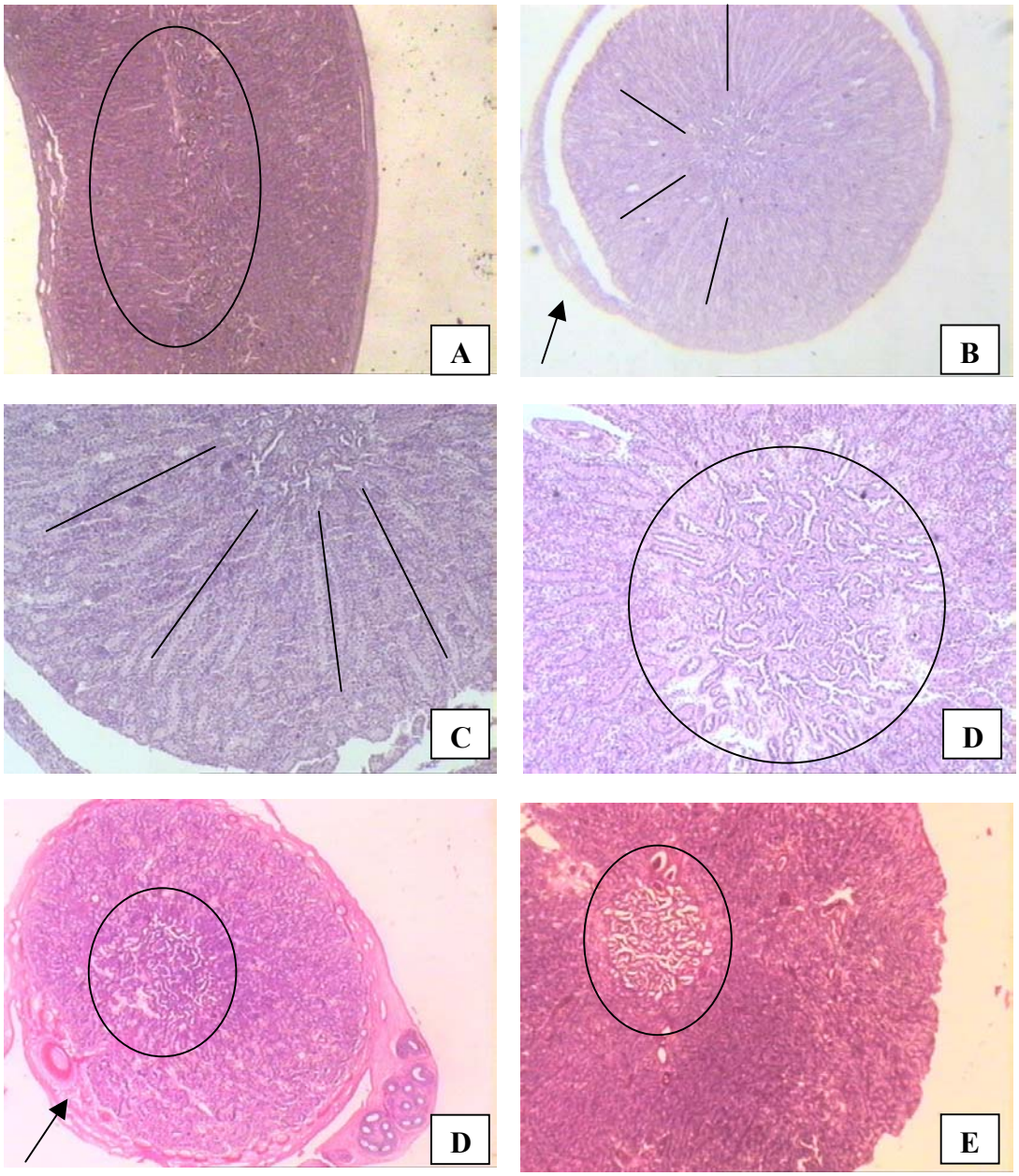

Figura 11. Aspectos do mediastino (área contornada) em corte longitudinal (A) e demais em corte transversal. Em B e C as linhas retas indicam a posição alongada e radiada dos cordões. As setas indicam a albugínea. Em A corte longitudinal e demais, corte transversal do testículo de fetos de bovinos da raça Nelore. A, B, E, F 12,5x e C e D 40x, HE.

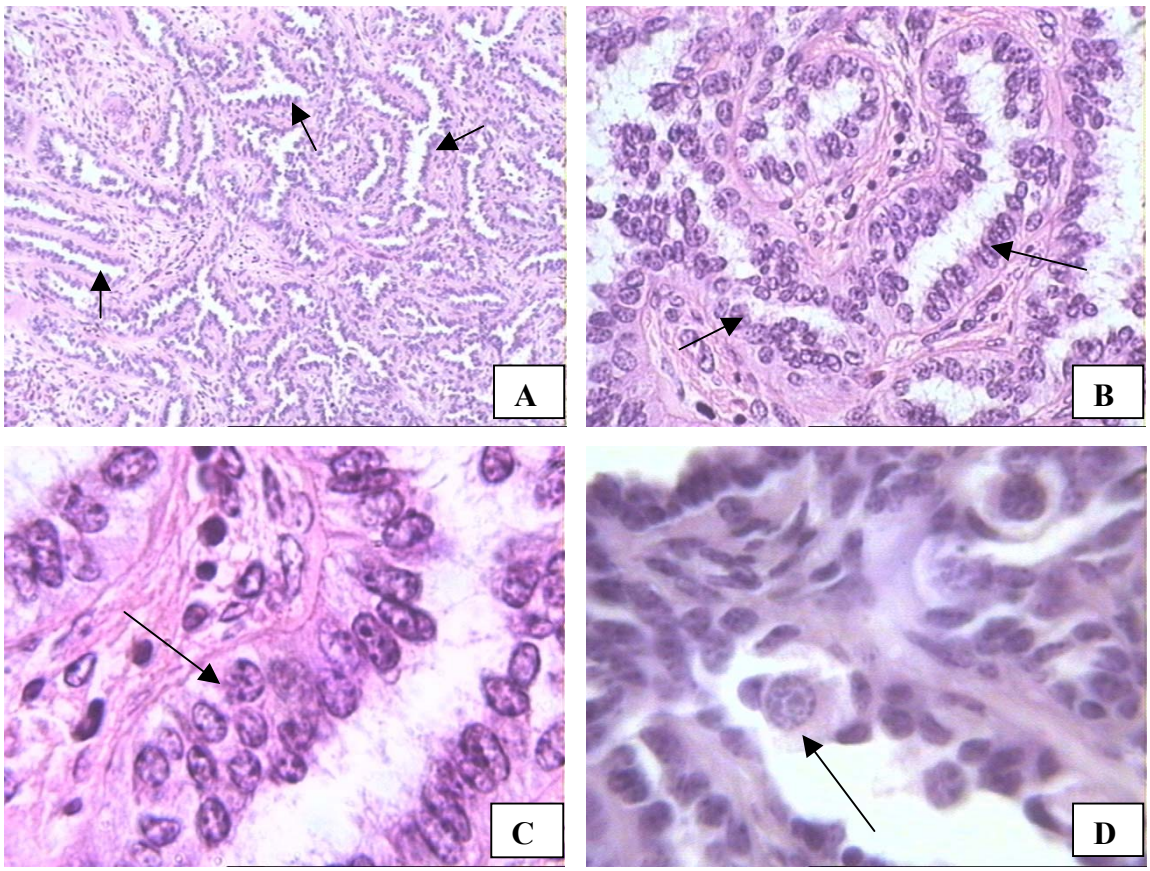

Figura 12. Aspectos da *rete testis* (setas) de fetos de bovinos da raça Nelore que fica contida no mediastino (A, B e C). Em D, presença de célula germinativa (seta) junto a *rete testis*. A 100x, B 400x e C e D 1000x, HE

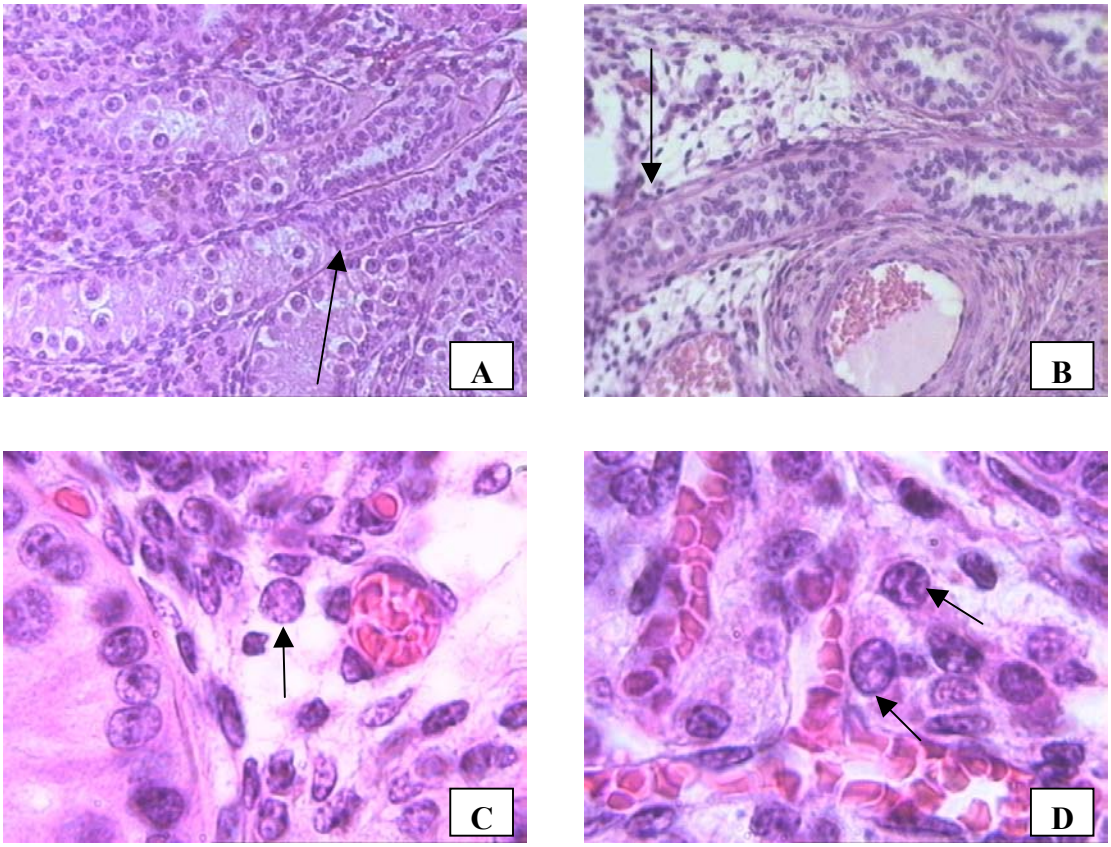

Figura 13. A e B (200x) mostram a transição entre o final de um cordão testicular e o início da *rete testis* (setas), através dos túbulos retos, de fetos de bovinos da raça Nelore. C e D 1000x ilustram células intersticiais próximas a pequenos vasos (setas). HE

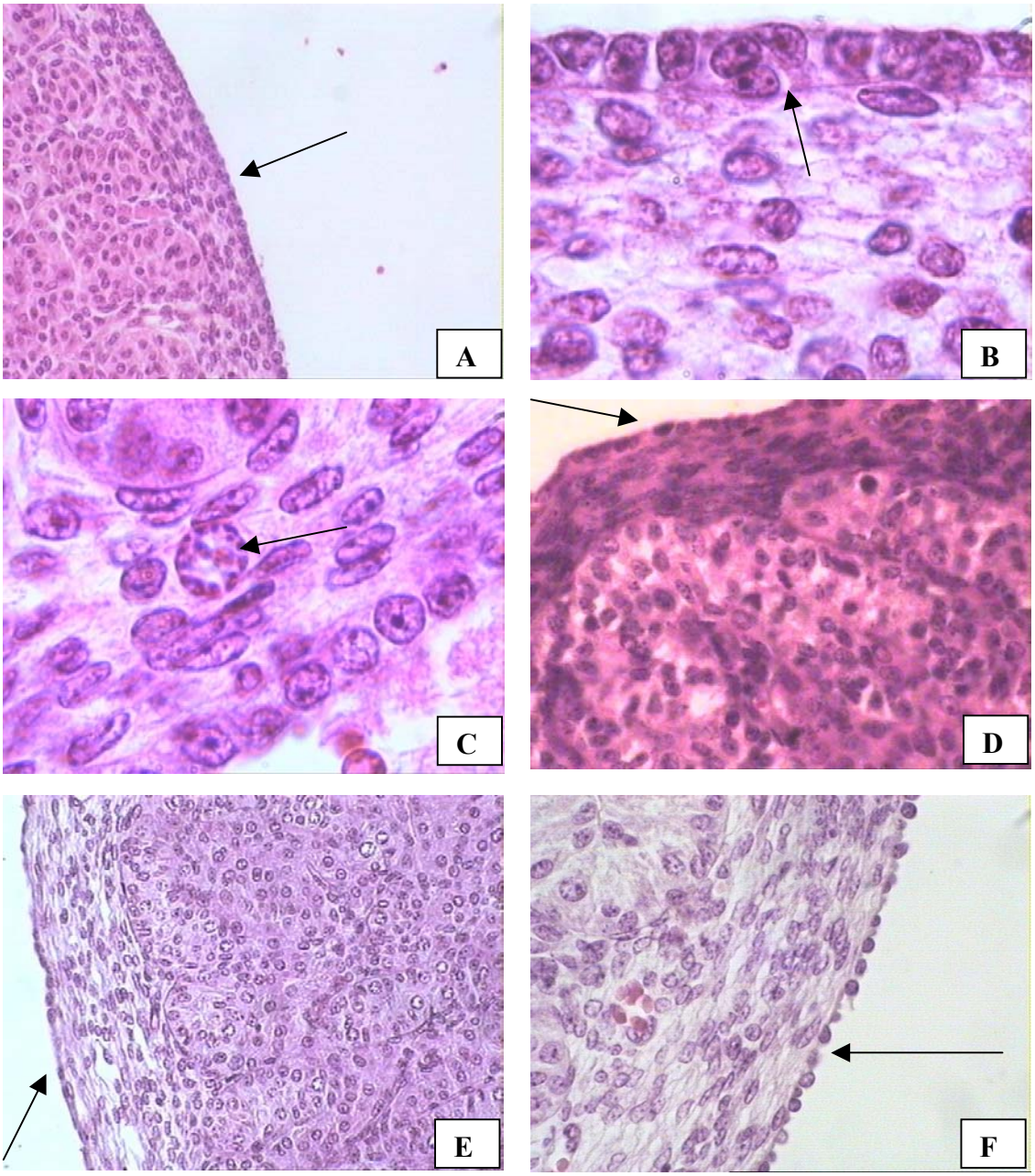

Figura 14. Detalhes da túnica albugínea {setas em A (200x) do testículo de fetos de bovinos da raça Nelore, D (400x), E (200x) e F (400x)}. Em B (1000x) células cúbicas na superfície da túnica. Em C (1000x), presença de célula germinativa na albugínea. HE

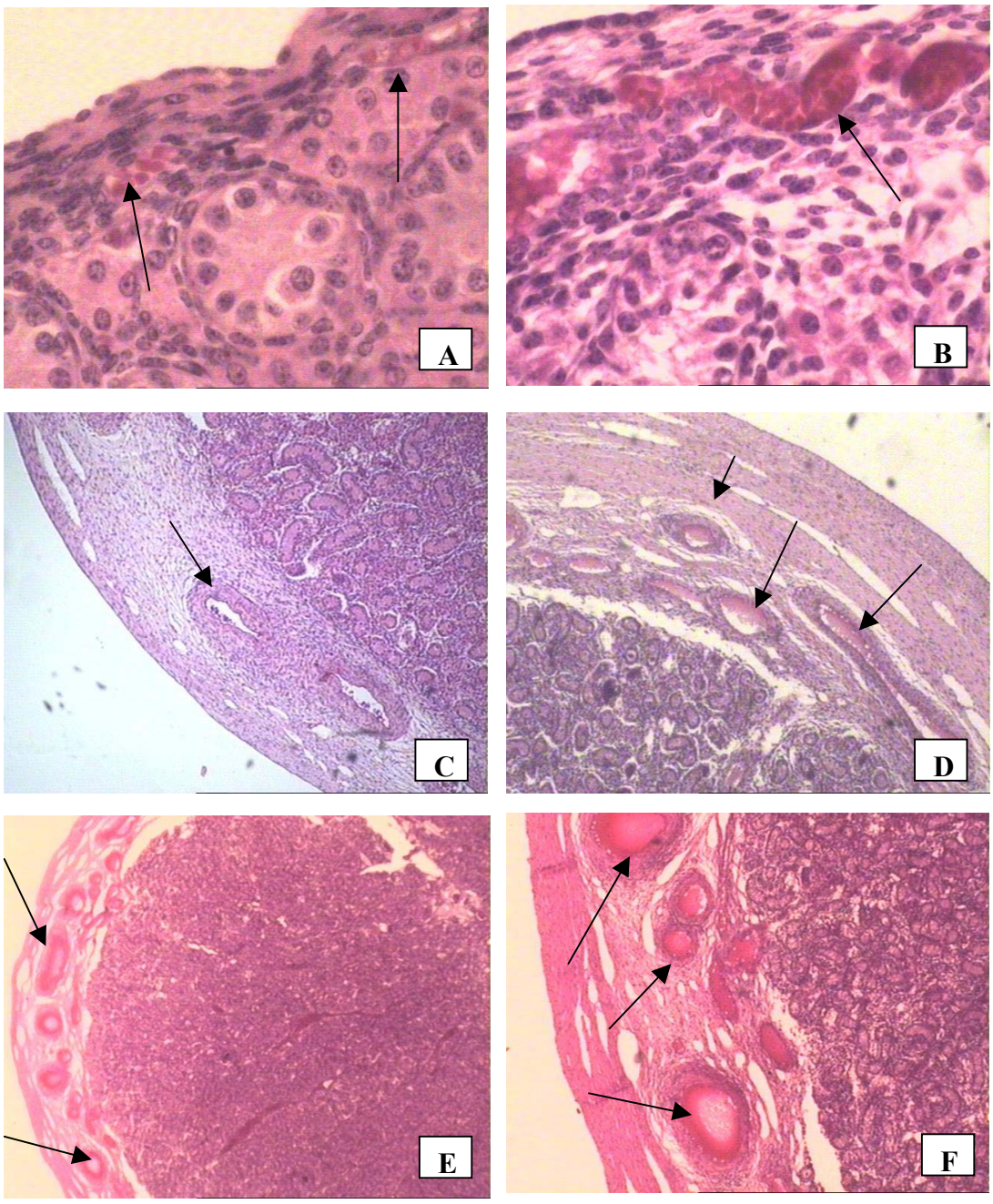

Figura 15. Aumento de espessura e de vascularização da albugínea (setas). A e B 400x, C, D e F 40x, E 12.5x. HE.

Tabela 3. Diâmetro dos cordões testiculares (média, μm), valor mínimo (min), máximo (max), desvio padrão (dp) e coeficiente de variação (cv), de acordo com o comprimento dos embriões e fetos de bovinos da raça Nelore.

comp (cm)	media (μm)	min	max	dp	cv
2,1 - 3,0	33,64	21,15	45,23	10,74	31,91
3,1 - 7,0	31,68	17,44	43,43	7,54	23,80
7,1 -10,0	44,21	22,06	63,15	9,30	21,03
10,1 - 15,0	43,30	20,16	60,62	8,41	19,43
15,1 - 24,0	48,80	31,96	64,74	6,19	12,68
24,1 - 39,0	48,17	37,03	67,99	5,86	12,17
39,1 - 53,0	45,52	24,17	65,70	6,86	15,08
53,1 - 66,0	44,48	35,58	58,95	3,95	8,88
66,1 - 85,0	43,38	36,09	52,87	4,46	10,28

Tabela 4. Número total de células germinativas (média), mínimo (min), máximo (max), desvio padrão (dp) e coeficiente de variação (cv) de acordo com comprimento (comp) dos embriões e fetos de bovinos da raça Nelore.

comp (cm)	media	min	max	dp	cv
0 - 1,0	16	15	17	1	6,25
1,1 - 2,0	3.251	1.961	4.212	762	23,44
2,9 - 3,0	41.225	20.141	62.804	18.588	45,09
3,1 - 7,0	340.730	129.725	619.230	134.392	39,44
7,1 -10,0	467.662	186.489	871.500	175.167	37,46
10,1 - 15,0	632.350	288.601	908.282	178.798	28,28
15,1 - 24,0	1.539.412	564.709	5.078.465	762.699	49,54
24,1 - 39,0	4.122.417	916.450	10.641.700	2.024.371	49,11
39,1 - 53,0	6.415.611	2.034.038	18.184.500	3.632.184	56,61
53,1 - 66,0	10.668.000	1.889.071	36.890.100	6.287.609	58,94
66,1 - 85,0	18.322.100	4.848.356	46.477.900	10.458.600	57,08

Tabela 5. Número de células germinativas (média), mínimo (min), máximo (max), desvio padrão (dp) e coeficiente de variação (cv) por área (0,01 mm^2), de acordo com o comprimento dos embriões e fetos de bovinos da raça Nelore.

comp (cm)	media	min	max	dp	cv
0 - 1,0	2,80	2,10	3,50	0,70	25,00
1,1 - 2,0	3,09	2,09	4,20	0,69	22,29
2,9 - 3,0	6,68	4,75	9,07	1,69	25,35
3,1 - 7,0	5,30	0,00	10,39	2,52	47,67
7,1 -10,0	6,44	0,00	19,33	4,65	72,15
10,1 – 15,0	4,88	2,21	7,92	1,37	28,10
15,1 – 24,0	5,11	2,09	14,96	2,29	44,85
24,1 – 39,0	3,55	0,00	9,86	2,00	56,35
39,1 – 53,0	2,38	0,68	9,08	1,61	67,71
53,1 – 66,0	2,22	0,00	6,27	1,16	52,32
66,1 – 85,0	2,33	0,69	5,28	1,16	49,85

Tabela 6. Número de células germinativas (média), mínimo (min), máximo (max), desvio padrão (dp) e coeficiente de variação (cv) por corte transversal de cordão, de acordo com o comprimento dos embriões e fetos de bovinos da raça Nelore.

comp (cm)	media	min	max	dv	cv
3,1 - 7,0	1,00	0,00	2,00	0,82	81,65
7,1 -10,0	2,13	0,00	5,00	1,55	73,07
10,1 - 15,0	2,80	1,00	6,00	1,42	50,87
15,1 - 24,0	2,28	0,00	6,00	1,38	60,36
24,1 - 39,0	1,74	0,00	4,00	1,13	65,15
39,1 - 53,0	1,10	0,00	3,00	0,72	65,90
53,1 - 66,0	0,91	0,00	4,00	0,89	97,56
66,1 - 85,0	0,76	0,00	3,00	0,59	76,65

Tabela 7. Porcentagem (média) do volume testicular ocupado pelos cordões testiculares em relação ao total do testículo, valor mínimo (min), máximo (max), desvio padrão (dp) e coeficiente de variação (cv), de acordo com o comprimento dos embriões e fetos de bovinos da raça Nelore.

comp (cm)	media (%)	min	max	dp	cv
2,1 - 3,0	63,71	52,39	75,80	8,88	13,94
3,1 - 7,0	61,63	42,20	74,34	8,41	13,64
7,1 -10,0	52,62	31,62	69,40	11,48	21,82
10,1 – 15,0	59,13	36,35	82,11	12,68	21,45
15,1 – 24,0	53,98	28,30	80,05	14,02	25,97
24,1 – 39,0	44,99	13,95	83,64	13,19	29,33
39,1 – 53,0	34,86	13,94	54,28	11,72	33,63
53,1 – 66,0	38,99	18,33	63,22	9,56	24,51
66,1 – 85,0	41,99	23,13	68,19	10,38	24,72

Tabela 8. Diâmetro das células germinativas (média, μm), mínimo (min), máximo (max), desvio padrão (dp) e coeficiente de variação (cv), de acordo com o comprimento dos embriões e fetos de bovinos da raça Nelore.

Comp (cm)	media (μm)	min	max	dp	cv
0 - 1,0	12,27	11,54	13,99	0,73	5,95
1,1 - 2,0	12,69	9,56	16,24	2,08	16,39
2,9 - 3,0	13,46	9,48	17,92	2,55	18,95
3,1 - 7,0	14,03	9,48	18,24	2,20	15,68
7,1 -10,0	14,83	9,95	23,46	2,64	17,80
10,1 - 15,0	14,28	11,26	22,45	1,89	13,24
15,1 - 24,0	15,24	10,38	22,78	2,01	13,19
24,1 - 39,0	16,52	10,57	25,88	2,85	17,25
39,1 - 53,0	16,04	10,49	31,78	3,46	21,57
53,1 - 66,0	16,29	11,73	28,28	3,13	19,21
66,1 - 85,0	16,95	12,12	33,44	4,08	24,07

Tabela 9. Diâmetro dos núcleos das células germinativas (média, μm), mínimo (min), máximo (max), desvio padrão (dp) e coeficiente de variação (cv), de acordo com o comprimento dos embriões e fetos de bovinos da raça Nelore.

comp (cm)	media (μm)	min	max	dp	cv
0 - 1,0	7,38	7,12	7,79	0,36	4,87
1,1 – 2,0	6,65	6,09	8,59	0,77	11,61
2,9 – 3,0	7,40	5,03	9,56	1,64	22,21
3,1 – 7,0	7,29	5,52	9,32	0,94	12,86
7,1 –10,0	8,47	5,74	11,01	1,09	12,83
10,1 - 15,0	8,04	5,42	11,95	1,20	14,96
15,1 - 24,0	8,09	6,22	11,48	1,05	13,04
24,1 - 39,0	8,80	5,24	17,50	1,48	16,76
39,1 - 53,0	8,52	4,41	16,23	1,82	21,34
53,1 - 66,0	8,46	5,72	16,56	1,82	21,50
66,1 - 85,0	8,91	6,24	13,99	1,87	20,95

Tabela 10. Número de células Sertoli (média), mínimo (min), máximo (max), desvio padrão (dp) e coeficiente de variação (cv) por corte transversal de cordão, de acordo com o comprimento dos embriões e fetos de bovinos da raça Nelore.

comp (cm)	media	min	max	dp	cv
3,1 – 7,0	10,00	7,00	13,00	2,45	24,49
7,1 –10,0	12,88	9,00	17,00	2,47	19,22
10,1 - 15,0	10,47	7,00	13,00	1,96	18,72
15,1 - 24,0	13,45	5,00	19,00	2,89	21,50
24,1 - 39,0	15,41	12,00	20,00	1,87	12,16
39,1 - 53,0	15,20	10,00	20,00	2,03	13,38
53,1 - 66,0	15,05	11,00	21,00	2,07	13,77
66,1 - 85,0	16,25	12,00	23,00	2,26	13,91

Tabela 11. Espessura da albugínea (média, μm), mínimo (min), máximo (max), desvio padrão (dp) e coeficiente de variação (cv), de acordo com o comprimento dos embriões e fetos de bovinos da raça Nelore.

comp (cm)	media (μm)	min	max	dp	cv
2,1 - 3,0	29,08	20,37	37,36	6,39	21,97
3,1 - 7,0	47,15	27,57	73,03	13,46	28,55
7,1 -10,0	71,86	37,81	167,60	31,70	44,11
10,1 - 15,0	66,58	39,26	100,19	20,00	30,03
15,1 - 24,0	134,61	80,67	215,40	38,85	28,86
24,1 - 39,0	255,92	114,20	501,09	88,63	34,63
39,1 - 53,0	457,50	281,10	720,96	108,57	23,73
53,1 - 66,0	558,46	295,52	1077,14	164,04	29,37
66,1 - 85,0	538,29	297,55	729,48	131,25	24,38

5. DISCUSSÃO

Uma discussão baseada em eventos temporais e dimensionais fica comprometida devido às diferentes metodologias utilizadas, como, por exemplo, a falta de controle do período real da gestação, os diferentes intervalos estudados, raças e espécies diferentes. Portanto, não seria prudente o confronto rigoroso dos dados aqui obtidos com os da literatura pesquisada, sendo mais coerente uma abordagem sob os aspectos descritivos do processo de desenvolvimento da gônada.

5.1. Localização e formação das gônadas

Pelos resultados obtidos, a origem, a formação e a estrutura histológica dos testículos dos embriões e fetos de vacas da raça Nelore (*Bos taurus indicus)* ocorrem de forma muito semelhante à de embriões e fetos de fêmeas da subespécie *Bos taurus taurus* e, também, de outras espécies animais.

As gônadas surgiram como um espessamento junto ao mesonefro e, inicialmente, as células germinativas (CG) foram observadas soltas na gônada. Posteriormente, foram envolvidas por outro tipo de células e, em seguida, o conjunto foi contornado por uma lâmina própria e células mióides, formando, assim, os cordões testiculares. A partir desse momento, até o final do período estudado, poucas mudanças na estrutura do testículo foram observadas. Essa é a estrutura básica dos testículos de bovinos descrita por vários autores como SANTAMARINA & REECE (1957); MATSCHKE & ERIKSON (1969); MOUSTAFA & HAFEZ (1971); CARDOSO (1977); HOCHEREAU-DE REVIERS et al. (1995); WROBEL et al. (1996).

A localização das gônadas junto ao mesonéfro foi relatada, também, por GROPP & OHNO (1966); MATSCHCKE & ERIKSON (1969); PELLINIEMI (1975); PELLINIEMI (1976); WROBEL & SÜB (1998); MACKAY (2000); Mc LAREN (2000). Segundo PELINIEMI (1975), não há diferenças topográficas entre as gônadas indiferenciadas de machos e fêmeas. Neste estudo, as gônadas foram, primeiramente, observadas em embrião de 1,0 cm (26 dias de gestação), resultado que se aproxima do

citado por WROBEL & SUB (1998), os quais registraram sua presença entre 27 e 31 dias em bovinos.

5.2. Células germinativas (CG) e células de sustentação

Neste estudo, as CG foram observadas como células grandes (12,27 a 16,95 μm de diâmetro), arredondadas, com muito citoplasma que se corava pouco, bem delimitado das outras células. Seu núcleo era grande (7,38 a 8,91 μm de diâmetro), esférico, localizado no centro da célula. As células de sustentação (Sertoli) apresentaram escassez de citoplasma com limites pouco definidos e um núcleo alongado, com seu diâmetro maior perpendicular à membrana basal. Estas características, tanto das CG como das células de Sertoli, descritas, também, por MANCINI et al. (1960); MATSCHKE & ERICKSON (1969), permitem a diferenciação das CG dos outros tipos celulares presentes nos testículos. SHIM & ANDERSON (1998); FUGIMOTO et al. (1977); MANCINI et al. (1960); BAILIE (1964); HOCHEREAU-DE REVIERS et al. (1995); GROPP & OHNO (1966) e outros autores enfocaram essa forma de se identificarem as CG.

De acordo com WROBEL & SÜB (1998), as CG eram poligonais, algumas com finos processos citoplasmáticos e núcleos esféricos. As CG eram células grandes (12 μm), com núcleo (7 μm) e nucléolos grandes, centralmente localizadas nos cordões, ocupando 20 % destes (HOCHEREAU-DE REVIERS et al., 1995; MANCINI & BARBAITZ, 1960). O diâmetro das CG foi de 12 a 20 μm (PELLINIEMI, 1975). Células germinativas de 15-20 μm (nas redondas) e de 20- 30 μm (nas alongadas), foram descritas por FUGIMOTO et al. (1977). Essas dimensões aproximam-se das encontradas em embriões e fetos da raça Nelore neste trabalho.

Neste estudo, as CG surgiram em pequeno número, em embrião de 1,0 cm, aumentando marcadamente, chegando a 18,322 milhões até o final do período. Este comportamento se aproximou muito do descrito na literatura. ECKERY et al. (1996) observaram, em ovelhas, já aos 24 dias, algumas CG na crista gonádica. O trabalho de WROBEL & SÜB (1998) mostrou que, aos 27 dias, a crista gonádica continha um certo

número de CG e, aos 32, estavam distribuídas na periferia da crista. Resultados semelhantes foram os obtidos por MATSCHKE & ERIKSON (1969) quando evidenciaram gonócitos aos 32 dias e, aos 39 dias, a maioria dos gonócitos estava restrita aos cordões, cujo esboço mostrou-se caracterizado nesta fase, com células germinativas e somáticas misturadas. Segundo CHIQUOINE (1954) e MINTZ & RUSSEL (1957), seu número passou de aproximadamente 100 para 5000 nas fases iniciais da formação da gônada. Em relato de MATSCHKE & ERIKSON (1969), as CG aumentaram de 44, aos 33 dias, para 4,1 milhões, aos 110 dias, permanecendo assim até 200 e de 200 aos 270 aumentaram de conformidade com as mitoses para aproximadamente 13,4 milhões. HOCHEREAU-DE REVIERS et al. (1995), mostraram que elas aumentavam de 0,22 x 10^6, aos 42 dias para 27 x 10^6 aos 139-150 dias. SHIM & ANDERSON (1998) mostraram que, em cultivo, seu número dobrava em 2 dias. Neste trabalho, o número de CG aumentou de 16, em embriões com 1,0 cm, para 18,322 milhões, em fetos com 85,0 cm, mesmo havendo uma diminuição no número de células por área (de 6,68 para 2,33) e por corte transversal de cordão (de 2,80 para 0,76). Este aumento deveu-se ao fato de ter havido um grande alongamento dos cordões, fato mostrado por HOCHEREAU-DE REVIERS et al. (1995) que registraram 2,8 m de comprimento, aos 42 dias, e 550 m, aos 139-150 dias de gestação. SANTAMARINA & REECE (1957) e MOUSTAFA & HAFEZ (1964) citaram que os cordões ficavam mais enovelados com o aumento no comprimento dos fetos, em função do crescimento em comprimento dos cordões.

Observações deste estudo mostraram que os testículos foram histologicamente reconhecidos como tal em fetos de 2,5 cm (38 dias de gestação) pela presença da albugínea e cordões, enquanto, para VIGIER et al. (1972), até 39 dias, nenhuma diferença clara foi observada; entre 41-42 dias (24 mm), apareceram os primeiros cordões e houve o início da formação da albugínea; neste momento os testículos estavam diferenciados. Para MOUSTAFA & HAFEZ (1971), aos 42 dias (27mm), a gônada já estava diferenciada. Segundo GROPP & OHNO (1966), até 30-35 mm, não houve diferenciação entre testículo e ovário. Com 43-52 mm, a formação da albugínea e a segregação celular dentro do blastema gonadal ocorriam rapidamente (formação dos cordões) permitindo sua caracterização. Para MATSCHKE & ERIKSON (1969), a

presença da albugínea, aos 33 dias, permitiu a diferenciação entre macho e fêmea, sendo a citação de diferenciação mais precoce. Para PETERS (1964), os testículos foram reconhecidos pela formação dos cordões, os quais eram separados dos tecidos circunvizinhos por uma fina membrana basal.

5.3. Cordões testiculares e interstício

Os cordões testiculares dos fetos de vacas Nelore eram formados por dois tipos celulares: as CG, que são as precursoras das espermatogônias e as células de sustentação que darão origem às células de Sertoli. Estes tipos de células também foram descritos por MANCINI & BARBAITZ (1960); HOCHEREAU-DE REVIERS et al. (1995).

Os cordões foram delimitados por uma lâmina própria e por células mióides. Autores como NARS et al. (1966); MOUSTAFA & HAFEZ (1971) e outros, descreveram, provavelmente de forma equivocada, a lâmina própria como membrana basal, já que esta não é observada pela histologia convencional (Hematoxilina-eosina), usada em seus trabalhos. CARDOSO (1977), ora citou túnica própria, ora membrana basal.

Os cordões, neste trabalho, não apresentaram lume, característica citada por BAILIE (1964); NARS et al. (1966); VIGIER (1972) e CARDOSO (1977). A membrana basal, os cordões e o epitélio superficial da gônada não possuíam vasos, como, também, foi mostrado por PELLINIEMI (1975).

Observamos que a área ocupada pelos cordões, diminuiu em relação ao interstício, caindo de 63,25 % no início da formação da gônada para 42,27 % no final do estudo. Entretanto, HOCHEREAU-DE REVIERS et al. (1995) observaram que os cordões ocupavam 42 % dos testículos, não havendo variação durante a vida fetal. O diâmetro dos cordões aumentou de 33,64 μm no início, para 43,38 μm, no final desta pesquisa, assim como o número de células de Sertoli (de 10,0 para 16,25). Para SANTAMARINA & REECE (1957), aos 90 dias, o diâmetro dos cordões foi de 34,3 (27-59) μm, com 13 células/corte transversal; aos 120 dias foi de 49,8 (27-59) μm, com 17 células, de 43,5 (39,1-50) μm, com 14 células, aos 180 dias e 30,6 (24,7-34,8) μm, com 15 células, aos 200 dias, mostrando haver pouca variação no diâmetro dos cordões

e no número de células por corte transversal. Entretanto, HOCHEREAU-DE REVIERS et al. (1995) registraram aumento de 27 % no diâmetro dos cordões entre 42 e 139-150 dias, passando de 29 para 37 µm. Observaram, ainda, que o comprimento mudou de 2,8 m, aos 42 dias, para 550 m, aos 139-150 dias.

Os resultados deste estudo estão em consonância com os de CARDOSO (1977), também, para fetos da raça Nelore, para tamanhos equivalentes. Ele descreveu a estrutura do testículo como sendo formada por cordões compostos de dois tipos celulares: os gonócitos e as células de sustentação, delimitados por uma túnica própria. Mostrou que houve uma diminuição no espaço ocupado pelos cordões e no número de gonócitos por corte transversal e que, praticamente, não houve mudança no diâmetro dos cordões e no número de células de suporte por corte transversal, durante o seu estudo.

NARS et al. (1966) descreveram a estrutura para os testículos de búfalos de forma semelhante à observada neste estudo. Os cordões estavam bem organizados aos 90 dias. As espermatogônias aumentaram e foram empurradas para o centro.

Não se enfocaram, neste estudo as células intersticiais (de Leydig), embora, tenham sido observadas junto aos pequenos vasos. VIGIER et al. (1972), no entanto, identificaram, aos 45 dias (29mm), as primeiras ilhotas de células intersticiais nitidamente visíveis entre os cordões em desenvolvimento e MOUSTAFA & HAFEZ (1971) observaram, aos 63 (80 mm), grandes células intersticiais e numerosas entre os túbulos, aos 69 dias.

5.4. Albugínea, *rete testis* e mediastino

Durante o período de estudo, a albugínea aumentou sua espessura (de 29,08 para 538,29 µm) e a vascularização na sua parte mais interna. Este aumento na vascularização, também, foi citado por GROPP & OHNO (1966). Ela emitia tênues septos radiados em direção ao mediastino, fato relatado por NARS et al. (1996).

A *rete testis* apareceu em fetos de 7,0 cm, pouco depois da citação feita por GROPP & OHNO (1966) que a observaram em fetos de 43-52 mm. Segundo NARS et

al. (1996), aos 6 meses, a *rete testis* estava bem organizada e seu epitélio era cuboidal com citoplasma um pouco acidófilo. Eles observaram que, aos 10 meses, os testículos estavam envolvidos por uma densa camada de tecido conjuntivo, a túnica albugínea. O mediastino percorria o eixo longitudinal e estava centralmente localizado.

Esta pesquisa encontrou, em fetos a partir de 20,0 cm de comprimento (103 dias de gestação), os testículos localizados dentro do canal inguinal ou no interior do escroto. Conforme registraram GROPP & OHNO (1966), a migração dos testículos em direção ao escroto não ocorreu antes dos 70 dias (115 mm) e, segundo GIER & MARION (1969), atingiram o anel inguinal entre 100 e 105 dias, chegando ao escroto aos 140 dias.

6. CONCLUSÕES

Os resultados obtidos mostraram que a origem e a formação dos testículos nos embriões e fetos de vacas da raça Nelore (*Bos taurus indicus)* ocorreram de forma muito semelhante à que foi descrita para embriões e fetos de fêmeas da subespécie *Bos taurus taurus***.**

As gônadas apareceram junto ao mesonefro em um embrião de 1,0 cm de comprimento (~26 dias de gestação).

As CG surgiram em pequeno número, aumentando muito até o final do período estudado (85 cm de comprimento, ~241 dias de gestação), estando, inicialmente (1 – 2 cm, ~26 – 34 dias de gestação), dispersas no testículo, depois (2,5 – 3,0 cm, ~35 – 40 dias de gestação) se arranjaram em cordões pouco definidos para, mais tarde (7 – 8 cm, ~61 – 71 dias de gestação), formarem os cordões testiculares.

Os cordões eram formados de dois tipos celulares: as CG, que seriam as precursoras das espermatogônias e as células de sustentação, que dariam origem às células de Sertoli, contornadas por células mióides.

As CG foram células grandes, arredondadas, com muito citoplasma que se corava pouco, bem distintas das outras células. Seus núcleos eram grandes, esféricos e localizados no centro da célula.

A forma e o tamanho das CG permitiram a sua diferenciação dos outros tipos celulares presentes nos testículos.

A diferenciação histológica do testículo aconteceu em embriões de 2,5 cm (~37 dias de gestação) pela presença da albugínea e início da formação dos cordões sexuais.

Este estudo é básico e será utilizado no ensino da embriologia genital nos cursos de graduação. Também contribui para aumentar o conhecimento sobre aspectos intrigantes do desenvolvimento gonadal de indivíduos da raça Nelore que têm a maior participação na formação do rebanho bovino brasileiro.

7. REFERÊNCIAS BIBLIOGRÁFICAS

BAILLIE, A. H. The histochemistry and ultrastructure of gonocyte. **Journal of Anatomy,** v. 98, n. 4, p. 641-645, 1964.

BLANDAU, R. J.; WHITE, B. J.; RUMERY, R. E. Observation on the movements of the living primordial germ cells in the mouse. **Fertility Sterility**, v. 14, 482-489, 1963.

BEAUMONT, H. M.; MANDDL, A. A. Quantitative study of oogonia and oocytes in the foetal and neonatal rat. **Proeeding of the Royal Society of London B**, v. 155, p. 557-559, 1962.

BUEHR, M.; GU, S.; MCLAREN, A. Mesonephric contribution to testis differentiation in the fetal mouse. **Development**, v.117, p.273-281, 1993.

BYSKOV, A. G. Differentiation of mammalian embryonic gonad. **Physiological Reviews**, v. 66, n.1, p. 71-117, 1986.

CARDOSO, F. M. **Desenvolvimento dos órgãos genitais masculinos de zebus (*Bos indicus*) da raça Nelore, do período fetal aos 36 meses de idade**. Belo Horizonte, Universidade Federal de Minas Gerais, 1977. 113 p. (Dissertação de mestrado).

CHIQUIONE, A. D. The identification, origin, and migration of the primordial germ cellsin the mouse embryo. **Anatomical Record**, v. 118, p. 135-146, 1954.

ECKERY, D. C.; TISDALL, D. J.; HEATH, D. A.; McNATTY, P. K. Morphology and function of the ovary during fetal and early neonatal life: a comparison between the sheep and brushtail possum (*Trichosurus vulpecula*). **Animal Reproduction Science**, v. 42, n.1-4, p. 551-561,1996.

EVANS, H. E. & SACK, W. O. Prenatal Development of Domestic and laboratory Mammals: Growth Curves, External Features and Selected References. **Anatomy Histology and Embryology**, v. 2, p. 11-45, 1973.

FUJIMOTO, T.; MIYAYAMA, Y.; FUYUTA, M. The origin, Migration and Fine Morfology of Human Primordial Cells**. Anatomical Record**, v.188, n. 3, p. 315-330, 1977.

GIER, H. T. & MARION, G. B. Development of mammalian testes and genital ducts. **Biology Reproduction**, v. 1, p. 1-23, 1969.

GINSBURG, M.; SNOW, M. H. L.; McLAREN, A. Primordial grm cells in the mouse embryo during gastrulation. **Development**, v. 110, p. 521-528, 1990.

GODIN, I.; WYLIE, C.; HEASMAM, J. Genital ridges exert long-range effects on mouse primordial germ cells numbers and direction of migration in culture**. Development**, v.108, p. 357-363, 1990.

GROPP, A. & OHNO, S. The presence of a common embryonic blastema for ovarian and testicular parenchymal (follicular, interstitial and tubular) cells in cattle, Bos taurus**. Zeitschrift fiir Zelforschmig**, v.74, n.4, p.505-528, 1966.

HIORT, O.; HOLTERHUS P-M. The molecular basis of male sexual differentiation. **European Journal of Endocrinology**, v. 142, p. 101-110, 2000.

HOCHEREAU-DE REVIERS, M. T.; PERREAU, C.; PISSELET, C.; LOCATELLI, A.; BOSC, M. Ontogenesis of somatic and germ cells in sheep fetal testis. **Journal of Reproduction and Fertility**, v. 103, n. 1, p. 41-46, 1995.

JOHNSON, C. A. The Role of Fetal Testicle in Sexual Differentiation. **Compemdium on Continuing Education for the Praticing Veterinarian**., v. 5, n. 2, p. 129-132, 1983.

JOST, A.; VIGIER, B.; PREPIN, P. Freemartins in cattle: the first steps of sexual organogenesis**. Journal Reproduction Fertility**, v. 29, p. 249-279, 1972.

KARL, J. & CAPEL, B. Sertoli cells of the mouse testis originate fromthe coelomic epithelium. **Development Biology**, v.203, p. 323-333, 1998.

LAWSON, K.A. & HAGE, W.J. Clonal analysis of the origin of primordial germ cells in the mouse. **Ciba Foundations Symposium**, v.182, p. 68-91, 1994.

LOVELL-BADGE. Sex determining gene expression during embryogenesis. **Philosophical Transations Royal Society of London B**, v. 339, p. 159-164, 1993.

MACKAY, S. Gonadal development in mammals at the cellular and molecular levels. **International Review of Cytology**, v. 200, n. 53, p. 47-99, 2000.

MACKAY, S.; BASHIR, A. A.; BIRNIEE, D. H. Primordial germ cells and gonadal development in the golden hamster. **Journal of Anatomy**, v. 164, p. 155-163, 1989.

McLAREN, A. Primordial germ cells in mice. **Biblitheca Anatomica**, v. 24, p. 59-66, 1983.

McLAREN, A. Somatic and germ cells sex in mammals. **Philosophical Transations Royal Society of London B**, v. 322, p. 3-9, 1988.

McLAREN, A. Of MIS and the mouse. **Nature,** v. 345, p. 111, 1990.

McLAREN, A. Development of the mammalian gonad: The fate of the suporting cell lineage. **Bioessays,** v. 5, n. 13, p.151-156, 1991.

McLAREN, A. Development of primordial germ cells in the mouse. **Andrologia,** v. 24, p. 243-247, 1992.

McLAREN, A. Germ and somatic cell lineages in the developing gonad. **Molecular and Cellular Endocrinology**, v. 163, p. 3-9, 2000.

MAcLAREN, A. & BUEHR, M. Development of mouse germ cells in cultures of gonads. **Cell Differentiation and Development**, v. 31, p. 185-195, 1990.

MANCINI, R. E.; NARBAITZ, R.; LAVIERI, J. C. Origin and Development of the Germinative Epithelium and Sertoli Cells in Human Testis: Cytological, Cytochemical, and Quantitative Study. **Anatomical Record**, v. 136, n. 1, p. 477-483, 1960.

MASTSCHKE, G. H. & ERICSON, B. H. Development and radioresponse of the prenatal bovine testis. **Biology of Reproduction**, v. 1, n.2, p. 207-214, 1969.

MICHALANY, J. **Técnica histologica em anatomia patológica com instruções para o cirurgião, enfermeira e citotécnico**. São Paulo: E P V, 1980, 277 p.

MINTZ, B. Continuity of the female germ cell line from embryo to adult. **Archives d' Anatomie Microscopique et Morphologie Expérimentale,** v. 48, p.155-172, 1959.

MINTZ, B.& RUSSEL, E. S. Gene-induced embriological modifications of primordial germ cells in the mouse. **Journal Experimental Zoology**, v. 134, p. 207-238, 1957.

MITTWOCH, U. H-Y antigen and growth of the dominant gonad. **Journal of Medical Genetics**, v.14, n.5, p. 335-338, 1977.

MOUSTAFA, L. A. & HAFEZ, E. S. E. Prenatal Development of Bovine Reproductive System. **Journal of Reproductive Medicine**, v. 7, n. 3, p. 99-113, 1971.

NASCIMENTO, G. S. **Determinação do sexo de embriões bovinos pela técnica de PCR (Polimerase Chain Reaction)**. Junho 1997, 29 p. Monografia (Trabalho de Graduação em Medicina Veterinária) – Faculdade de Medicina Veterinária, Universidade Federal de Uberlândia, Uberlândia, 1997.

NASR, H.; FAYEZ, M.; ABDO, S.; ELMOUGI, S. The Pre-natal Development of Buffalo Testes. **Veterinary Medical Journal,** v. 13, p. 211-218, 1966.

PELLINIEMI, L. J. Ultrastructure of Early Ovary and Testis in Pig Embryos. **American Journal of Anatomy**, v. 144, n. 1, p. 89-111, 1975.

PELLINIEMI, L. J. Ultrastructure of the indifferent gonad in male and female pig embryos. **Tissue & Cell**, v. 8, n. 1, p.163-174, 1976.

PETERS, H. Migration of Gonocytes in to mammalian gonad and their differentiation. **Philosophical Transactions of the Royal Society of London B**, v. 259, p. 91-101, 1970.

REXROAD, C.E., CASIDA, L.E., TYLER, W.J. Crown rump length of fetuses, in purebred Holstein-Friesian cows. **Journal Dairy Science**, v.57, n.3, p.346-347, 1974.

SANTAMARIA, E. & REECE, R. P. Normal Devolopment of the Germinal Epithelium and Seminiferous Tubules in the Bull. **American Journal Veterinary Research**, v. 18, n. 67, p. 261-278, 1957.

SHARP, A. J.; WACHTEL, S. S.; BENIRSCHKE, K. H-Y antigen in a fertile XY femele horse. **Journal Reproduction Fertility**, v. 58, n. 1, p. 157-160, 1980.

SHIM, H. & ANDERSON, G. B. In vitro survival and proliferation of porcine primordial germ cell. **Theriogenology**, v. 49, n.3, p. 521-528, 1998.

SHORT, R.V. Sex determination and differentiation. In: AUSTIN, C.R. & SHORT, R.V. **Reproduction in mammals:** Embryonic and fetal development. 2ª ed., Cambridge: Cambridge University Press, 1982, 189p. p.70-113.

VAN VORSTENBOCH, C. J. A. H. V.; VAN ROSSUM-KOK, C. M. J. E.; COLENBRANDER, B.; WENSING, C. J. G. Some histochemical and ultrastructural observations on the pig testis. **Journal Embriology Experimental Morphology**, v. 95, p. 261-277, 1986.

VIGIER, B., PRÉPIN, J., JOST, A. Chronologie du Développement de l'appareil génital du foetus de veau. **Archives d'Anatomie et Microscopique et Morphologie Expérimentale**, v.65, n.2, p.77-101, 1976.

ZAMBONI, L. UPADHYAY, S. Germ cell differentiation in mouse adrenal glands. **Journal Experimental Zoology**, v. 228, p. 173-193, 1983.

WACHTEL, S. S. H-Y Antigen and Genetics of Sex Determtination. **Science**, v.198, p. 797- 799, 1977.

WROBEL, K-H.; BICKEL, D.; SCHIMMEL, M.; KUJAT, R. Immunohistochemical demostration of never growth factor receptor in bovine testis. **Cell Tissue Research**, v. 285, n.2, p. 189-197, 1996.

WROBEL, K-H.; SüB, F. Identification and temporospatial distribution of bovine primordial germ cells prior to gonadal sexual differentiation. **Anatomy Embryology**, v. 197, p. 451-467, 1998.

APÊNDICE

1. Líquido de Bouin

Formol comercial	250 ml
Ácido acético glacial	5 ml
Solução saturada de ácido pícrico	750 ml

2. Hematoxilina de HARRIS

Hematoxilina	0,5 g
Álcool absoluto	5 ml
Alumén de potássio	10 g
Óxido vermelho de mercúrio	0,25 g
Água destilada	100 ml

3. Eosina

Eosina Y (amarela hidrossolúvel)	0,5 g
Álcool 95º	90 ml
Ácido acético	± 1 gota
Água destilada	10 ml

4. **Protocolo** utilizado pelo laboratório de Biologia Molecular da Universidade Federal de Uberlândia para extração de DNA de tecidos sólidos.

- Macerar 200mg de tecido em nitrogênio líquido, até que se torne pó.
- Deixar descongelar e ressuspender em 800 μl de tampão TLN (Tris-HCL 50 mM, pH 8, EDTA 25 mM, NaCl 400 mM), à temperatura ambiente.
- Transferir para eppendorf e adicionar 20 μl de proteinase K (10 mg/ml) e 100 μl de SDS a 10 %. Incubar por três horas, à 65º C.

- Adicionar 300 μl de tampão saturado de NaCl 6 M. Homogeneizar e deixar por 15 minutos na geladeira (4º C).
- Centrifugar à 25000 g por 20 minutos, à 4º C.
- Transferir 500 μl do sobrenadante para novo tubo.
- Adicionar 500 μl de 8M de guanidina/0,49 M de acetato de amônio. Manter em movimento por 90 minutos.
- Adicionar 800 μl de isopropanol 100 %. Manter refrigerado por 1 hora.
- Formar um *pellet* à 8000 g por 5 minutos, à 4º C.
- Ressuspender o *pellet* em isopropanol à 60% e repetir o passo anterior.
- Retirar todo o isopropanol, secar o *pellet* e ressuspender em 150 μl de tampão de diluição (Tris-HCl 10 M, pH 8, EDTA 1mM, RNAse 50 μg/ml.
- Diluir o *pellet* em banho Maria à 37º C por 15 minutos.